

**8**

**L2026-8**

**Lucia Hrnčiarová**

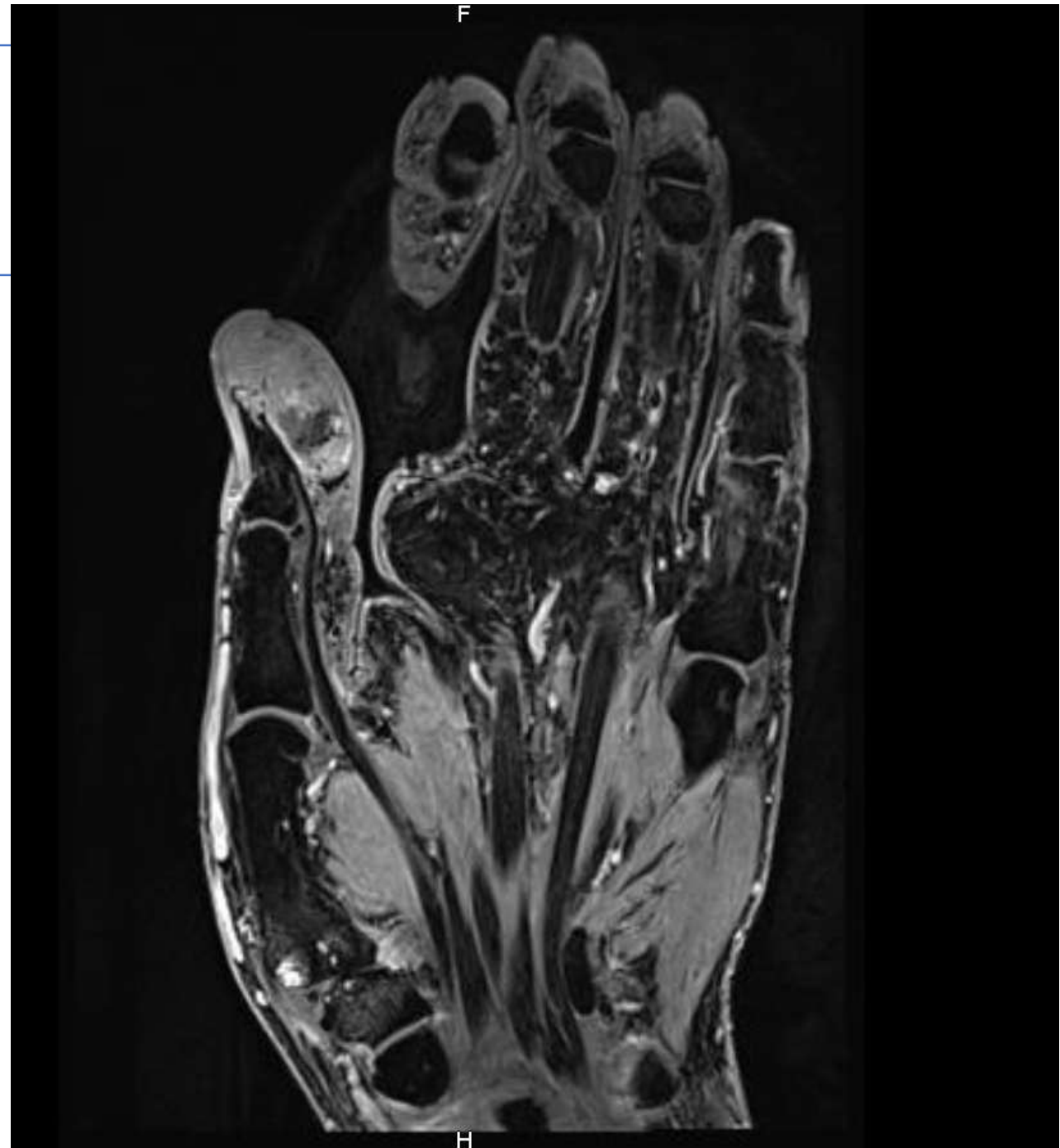případ č.8

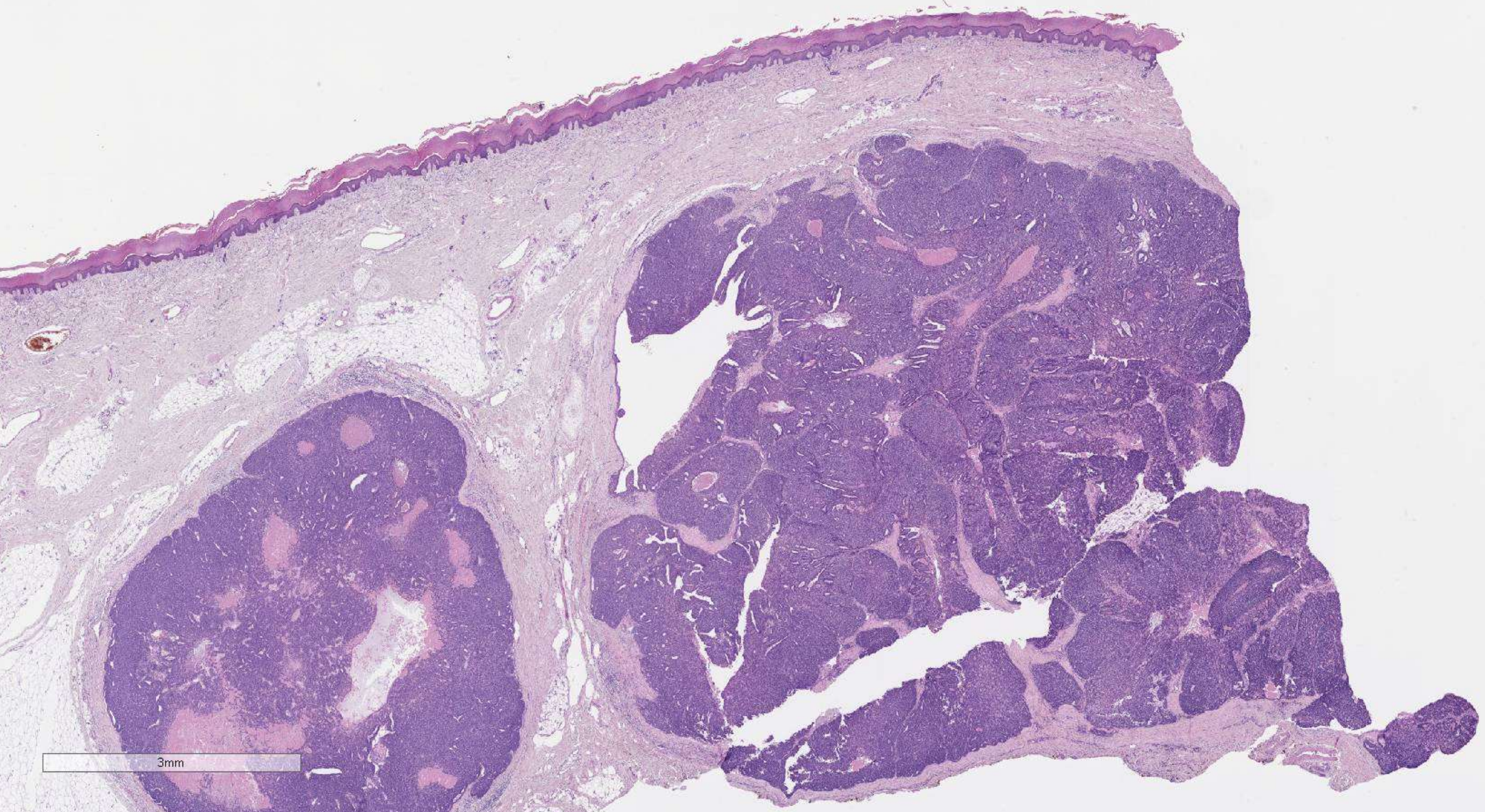
# Klinické údaje a makropopis

- 74 letý pacient
- nebolestivá rezistence na apexu pravého palce ruky
- pozoruje asi 5 měsíců

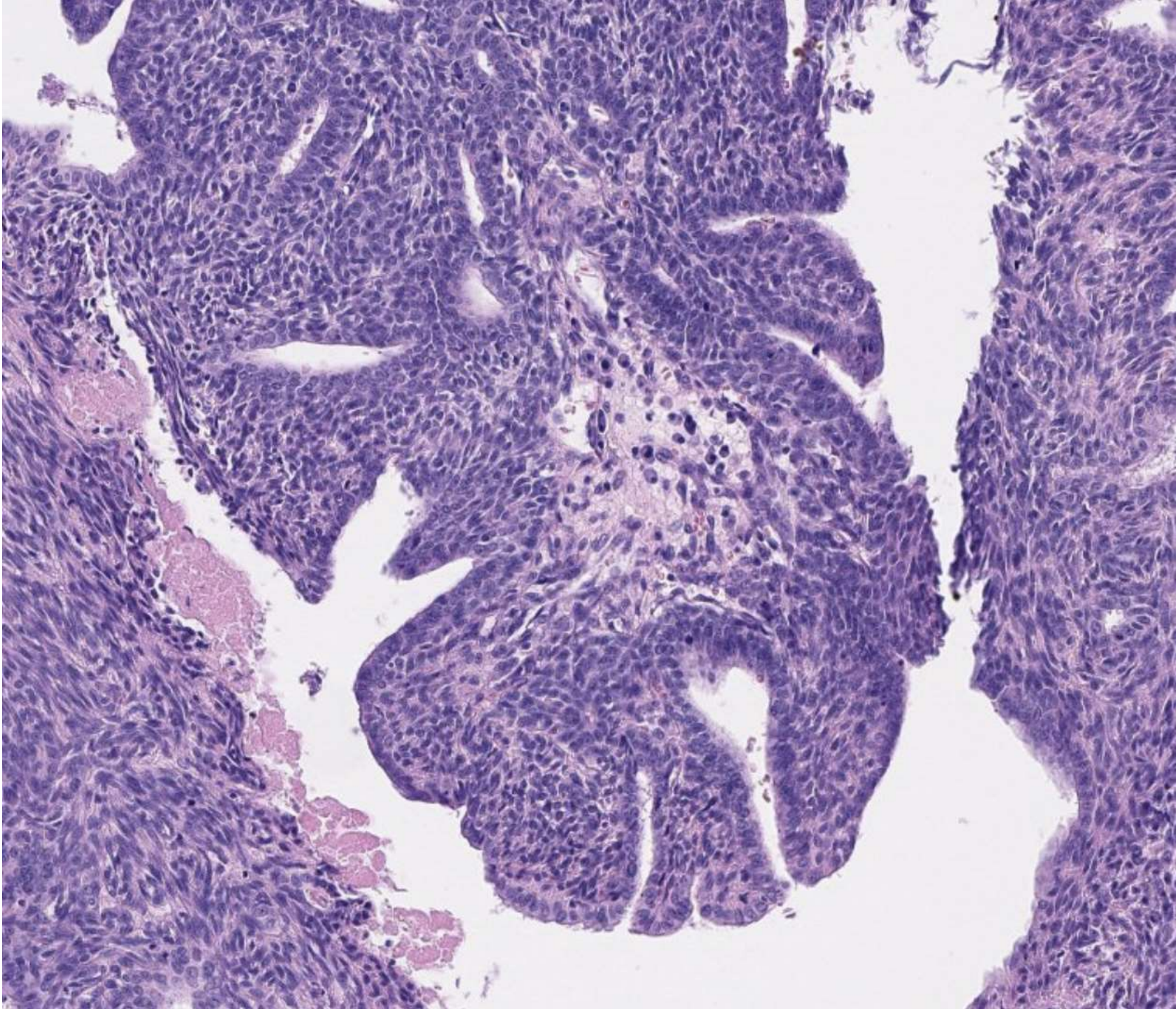
## případ č.8

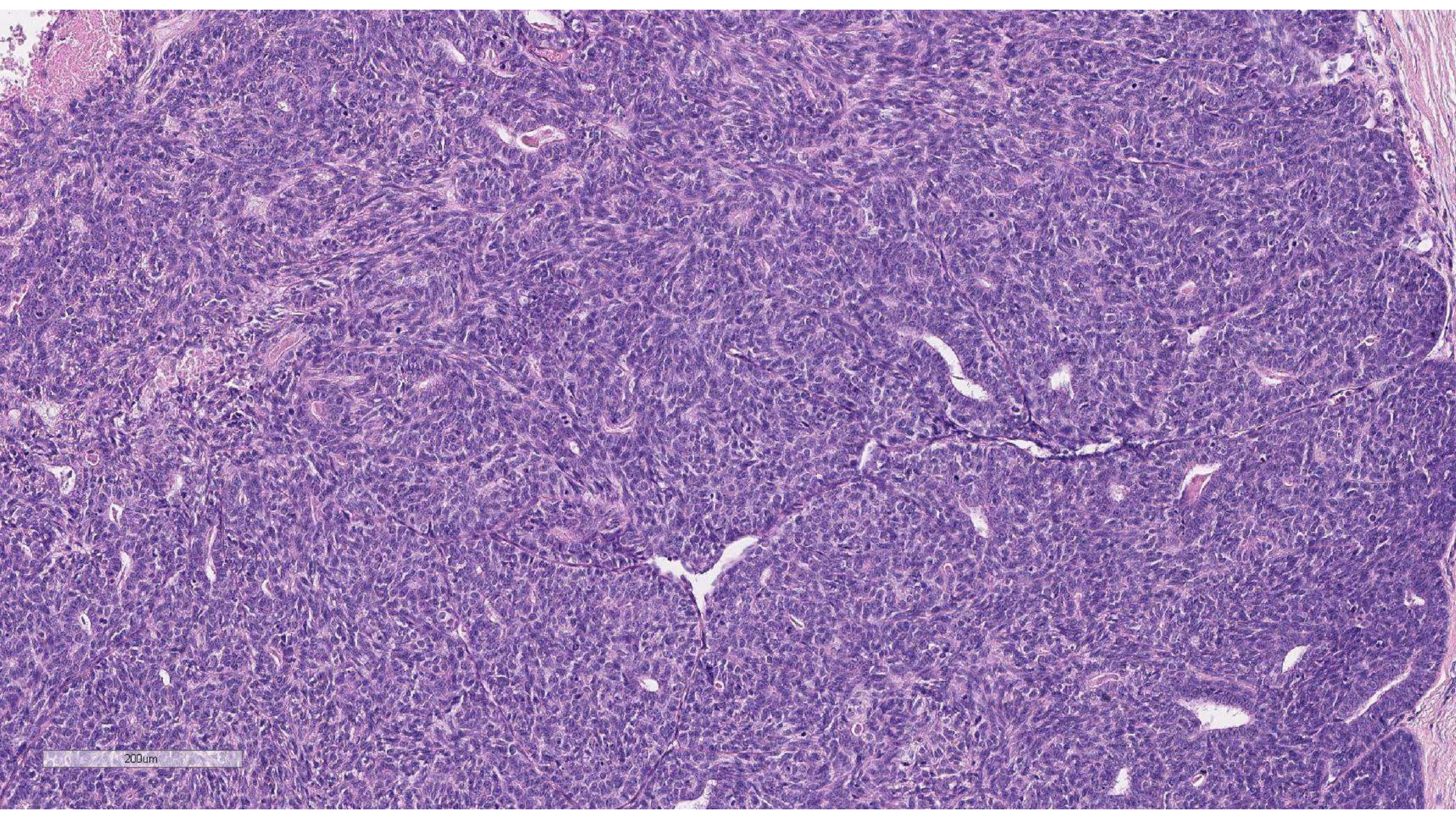
- Měkkotkáňová expanze 32x23x15 mm naléhající na mediální konturu skeletu
- → amputace v oblasti I. MCP kloubu



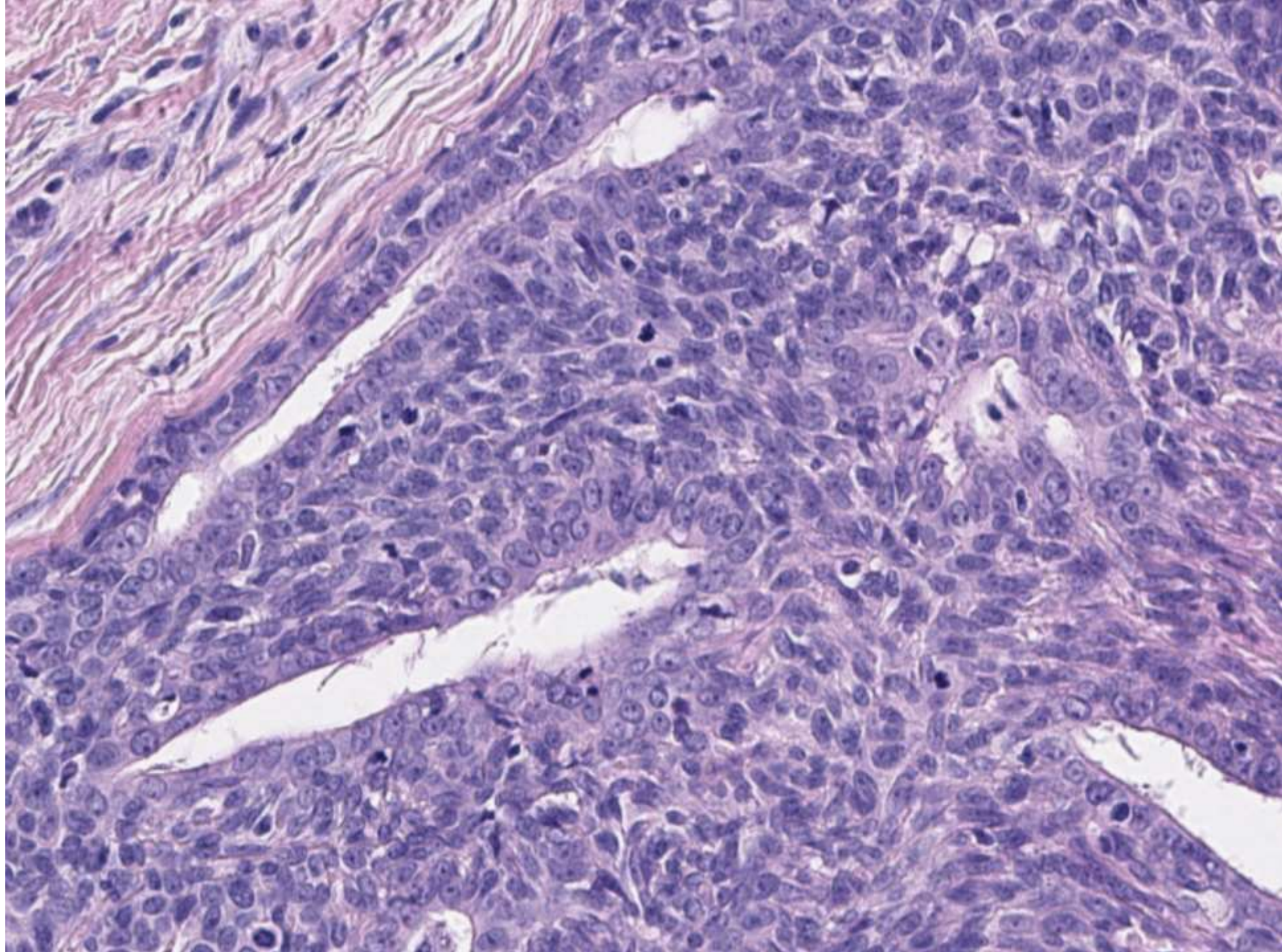


3mm

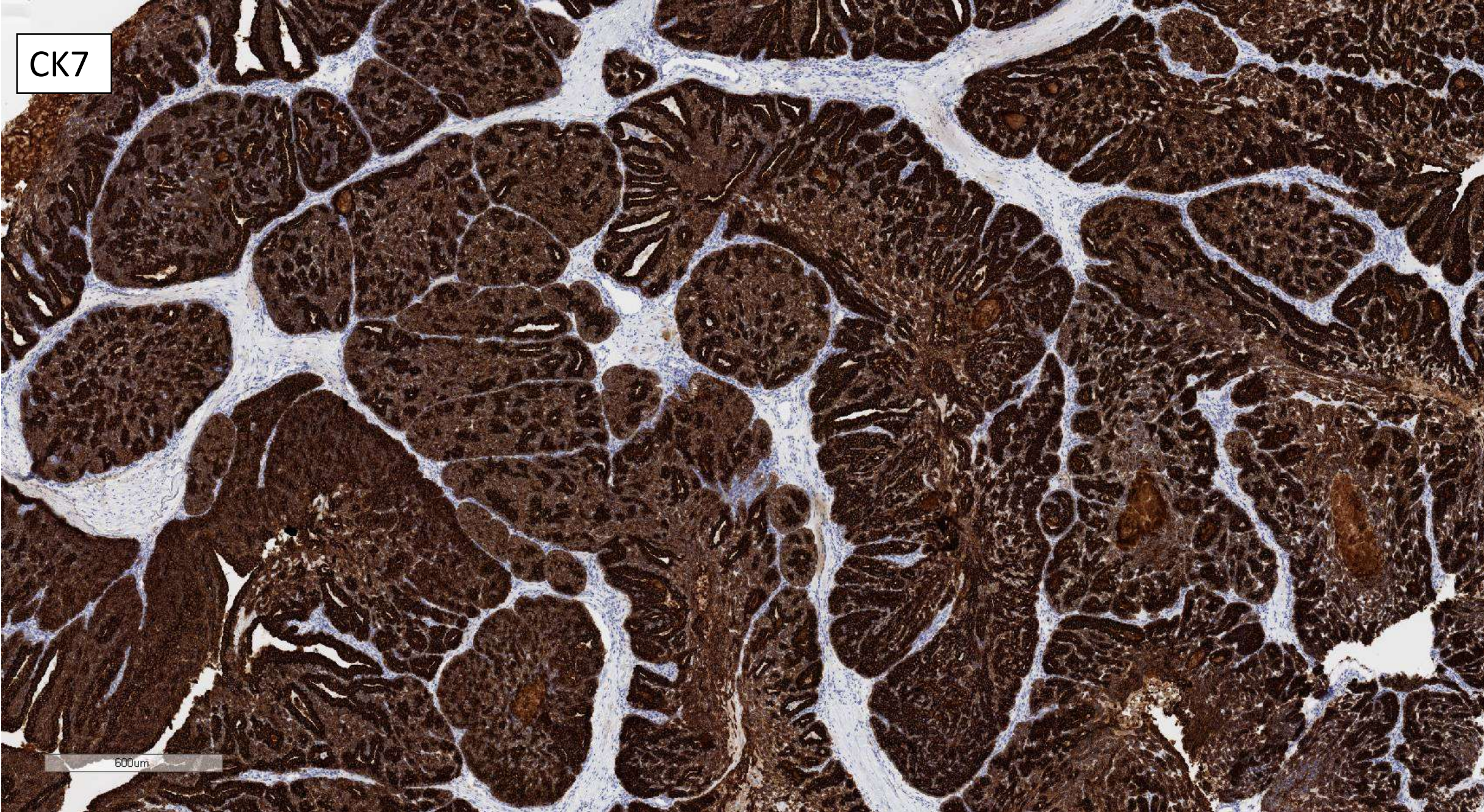




200um

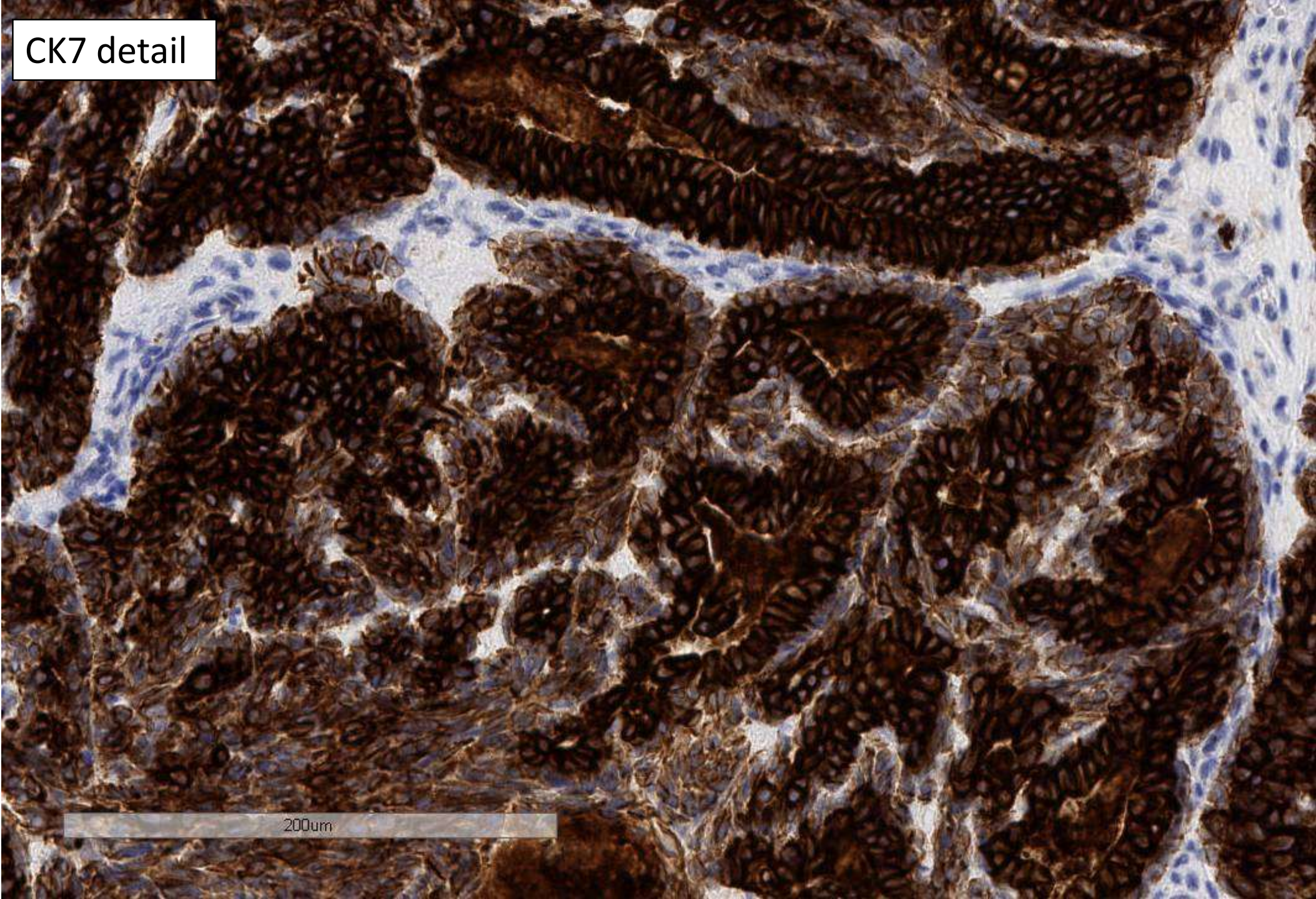


CK7



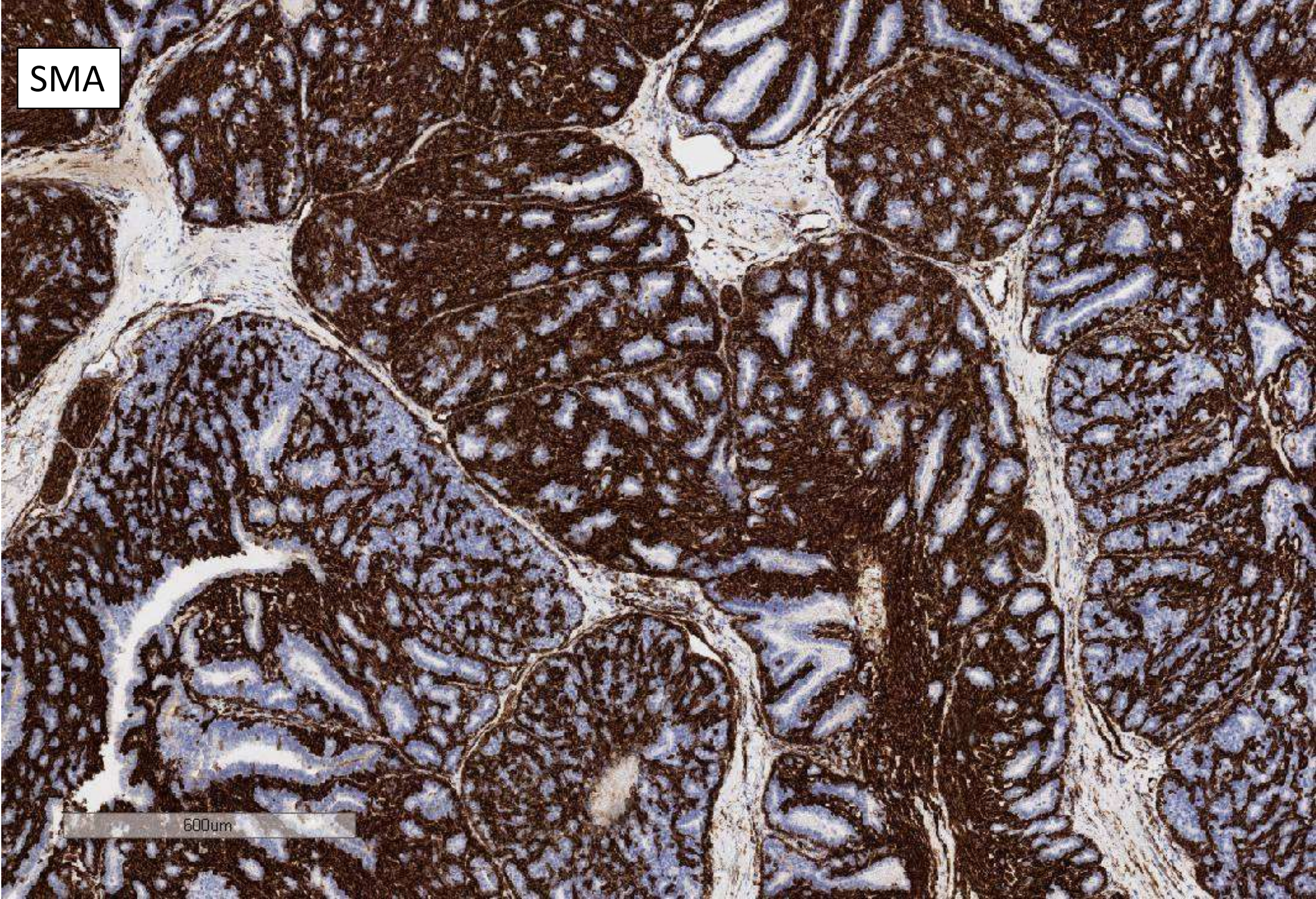
600um

CK7 detail



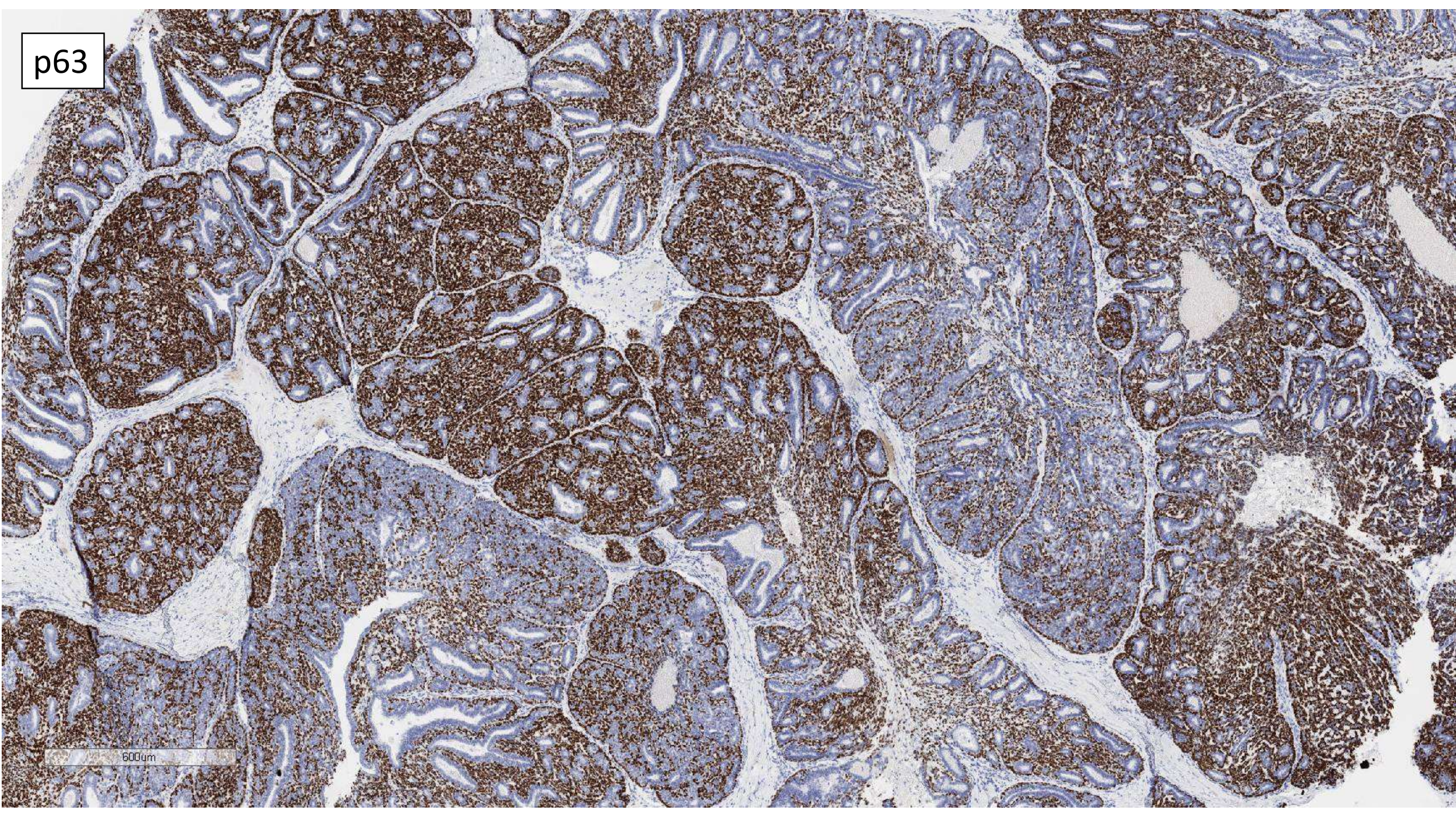
200um

SMA



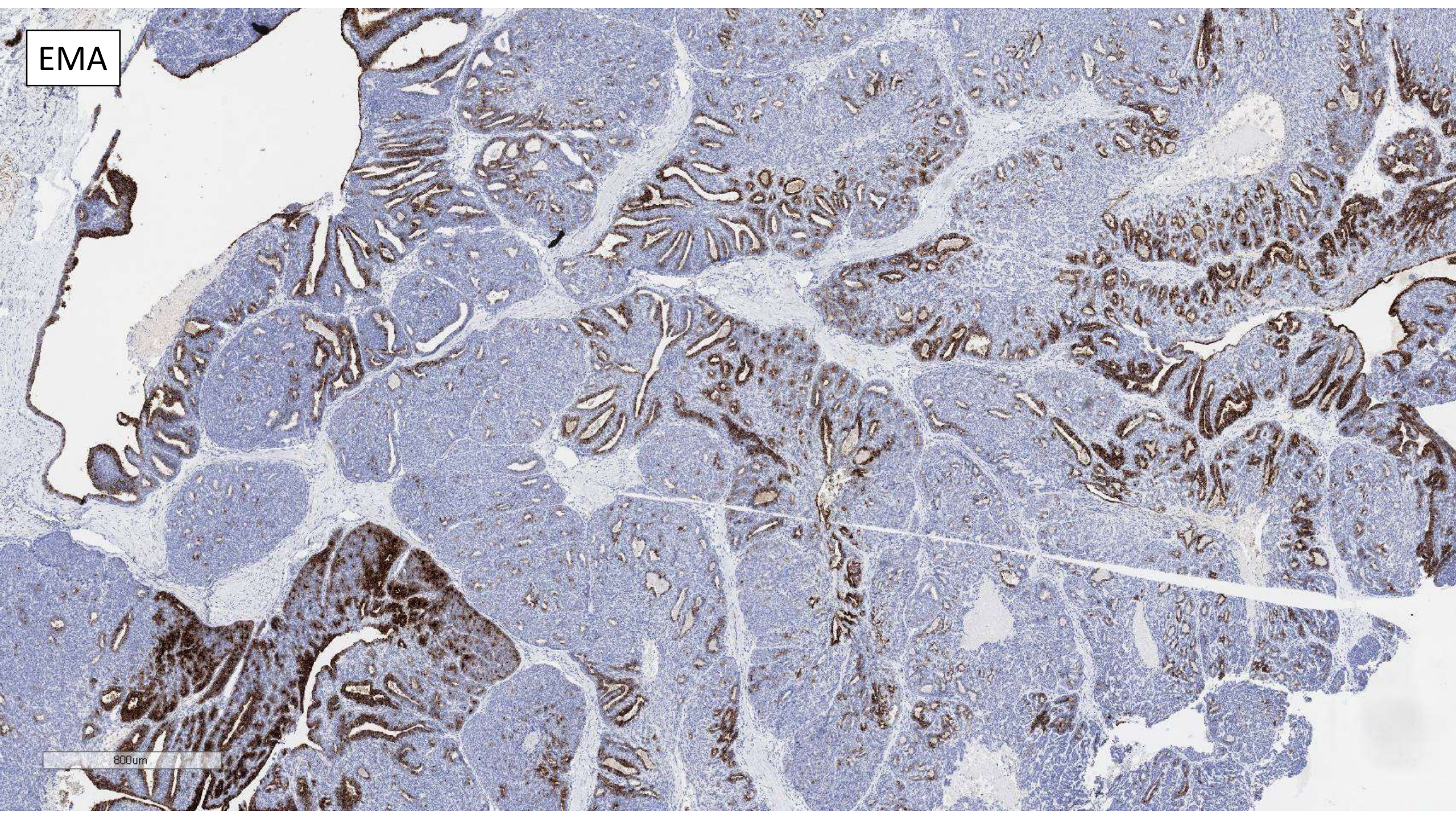
600µm

p63



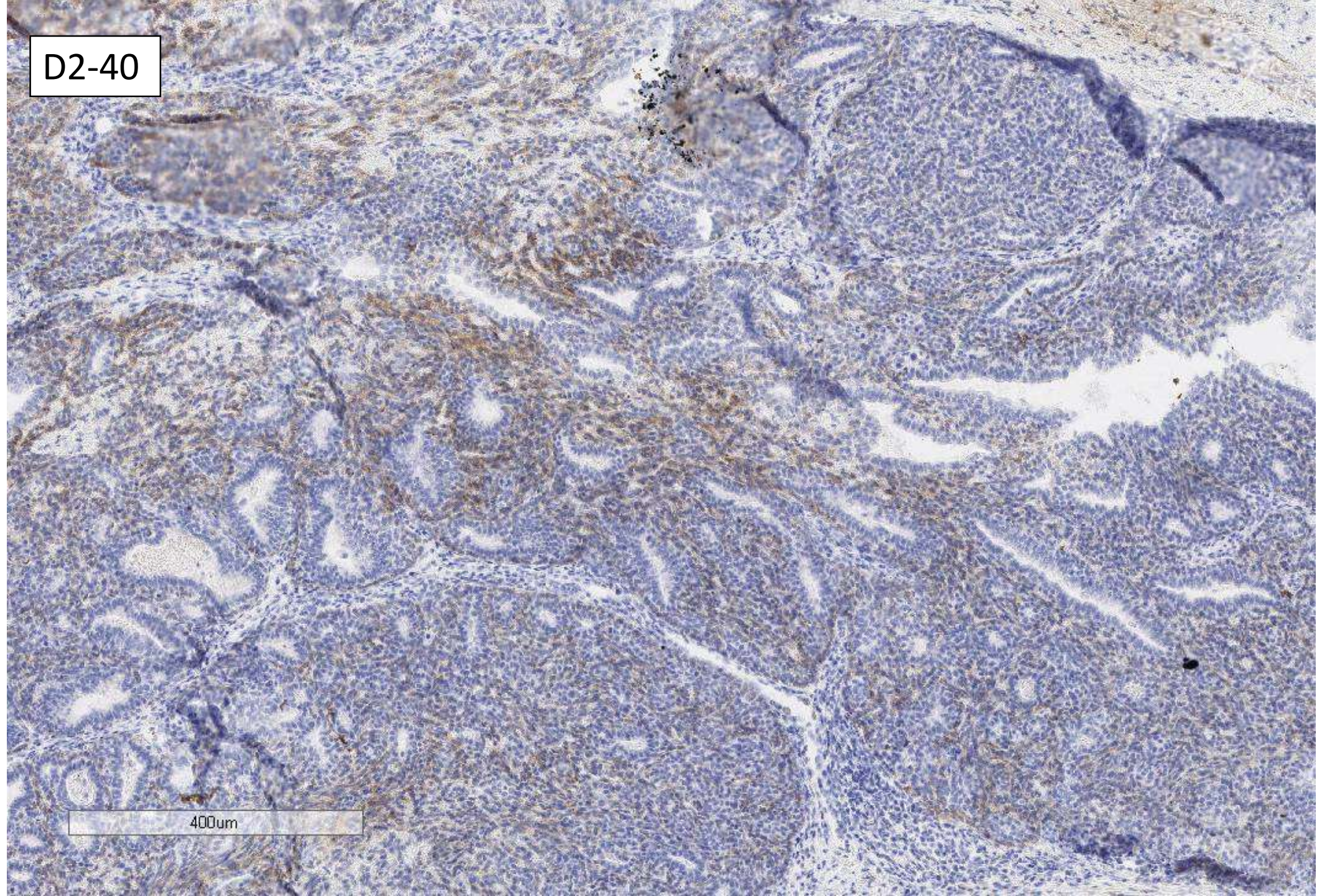
600µm

EMA



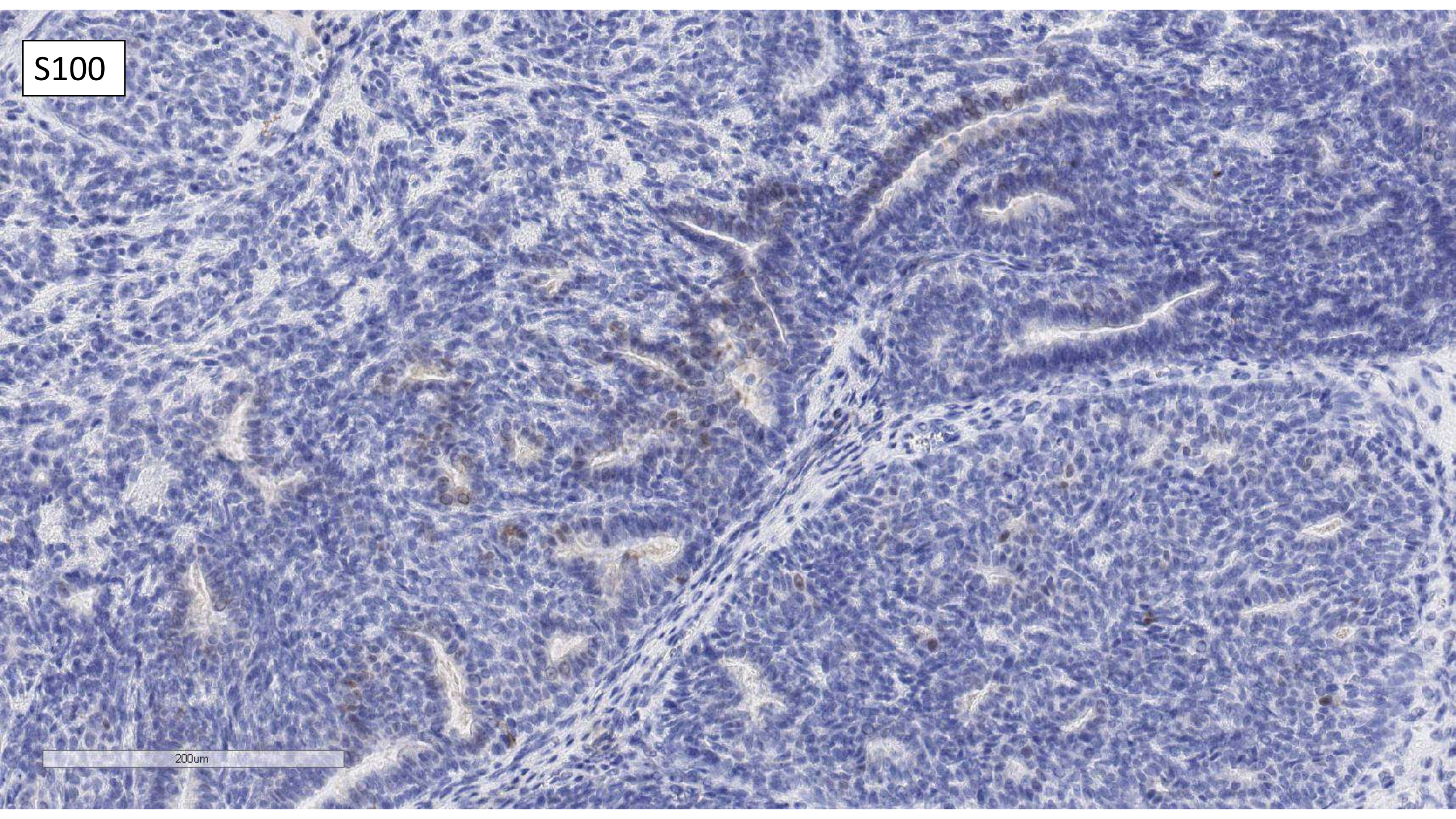
600um

D2-40



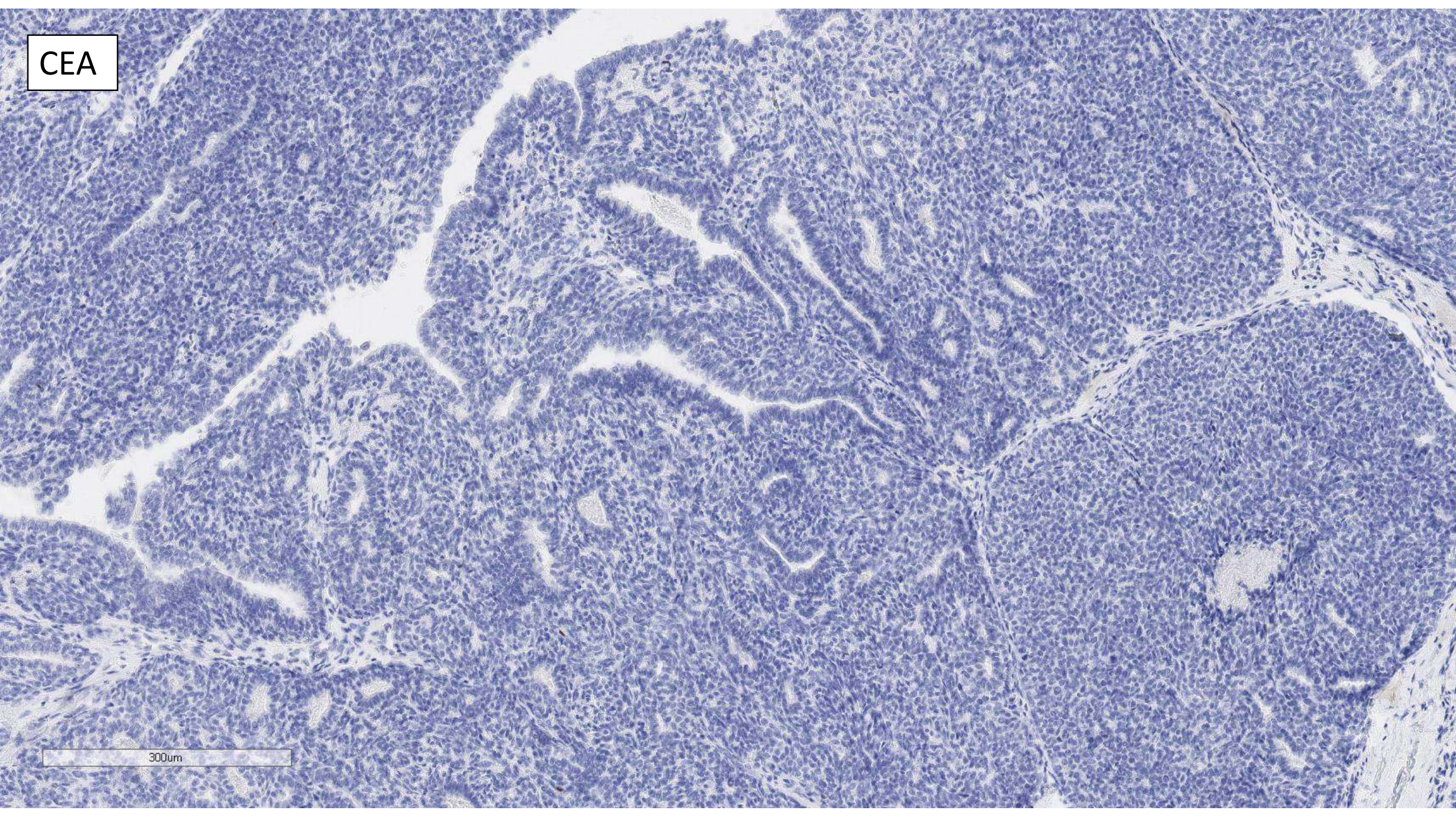
400um

S100



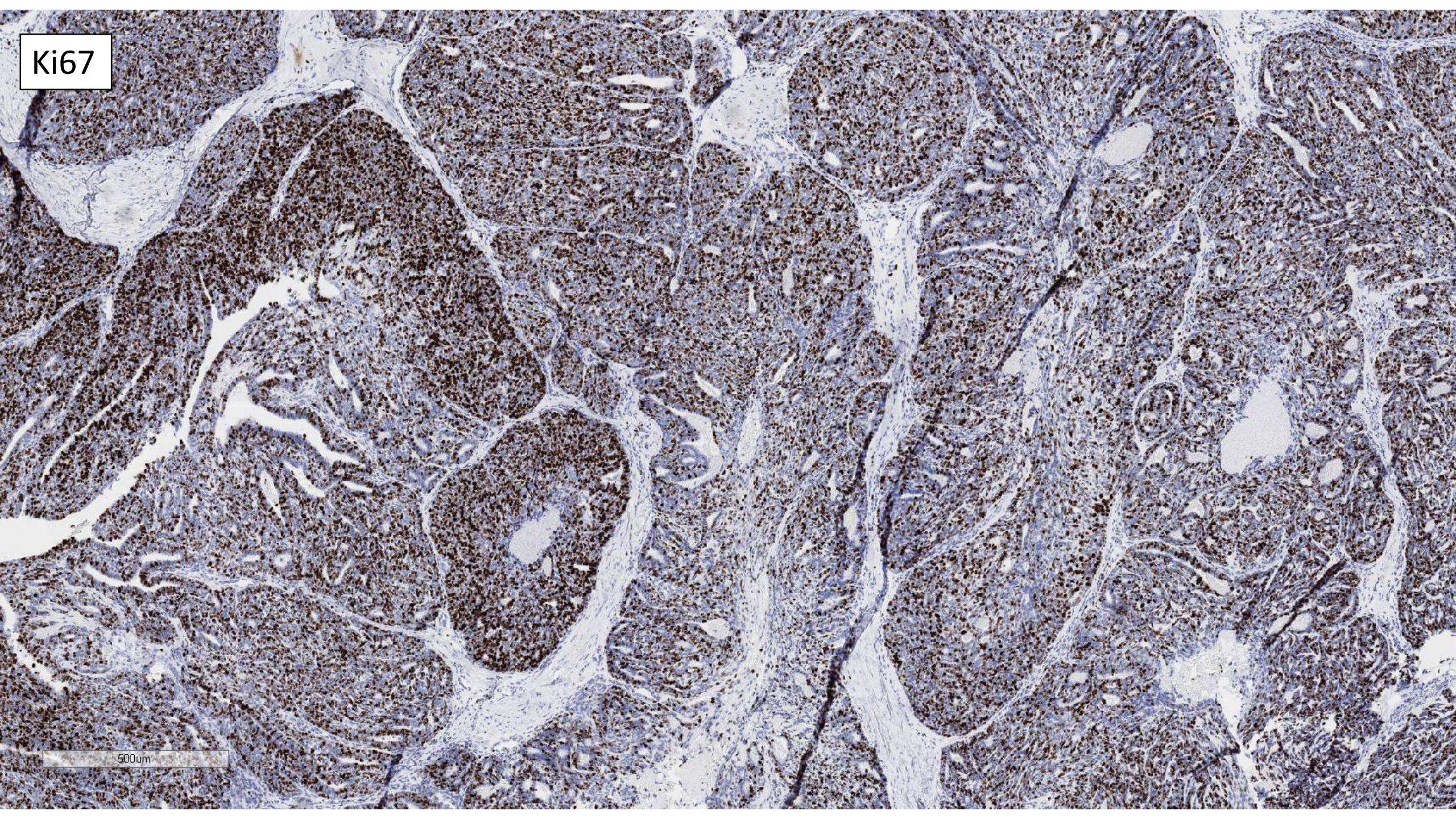
200um

CEA



300um

Ki67



500um

případ č.8

# Diagnóza

**Digitální papilární adenokarcinom**

případ č.8

# Digitální papilární adenokarcinom

- velmi vzácný maligní tumor
- incidence: 0,08 : 1 mil – muži > ženy 4:1 v průměru +/- 52 let
- vychází z ekrinních kmenových buněk
- patogeneze: asociace s **HPV42**

## Human Papillomavirus 42 Drives Digital Papillary Adenocarcinoma and Elicits a Germ Cell-like Program Conserved in HPV-Positive Cancers

Lukas Leiendecker <sup>1 2</sup>, Tobias Neumann <sup>1 2 3</sup>, Pauline S Jung <sup>1 2 4</sup>, Shona M Cronin <sup>1 2</sup>, Thomas L Steinacker <sup>5</sup>, Alexander Schleiffer <sup>1</sup>, Michael Schutzbier <sup>1 5 6</sup>, Karl Mechtler <sup>1 5 6</sup>, Thibault Kervarrec <sup>7</sup>, Estelle Laurent <sup>8</sup>, Kamel Bachiri <sup>8</sup>, Etienne Coyaud <sup>8</sup>, Rajmohan Murali <sup>9</sup>, Klaus J Busam <sup>9</sup>, Babak Itzinger-Monshi <sup>10</sup>, Reinhard Kirnbauer <sup>4</sup>, Lorenzo Cerroni <sup>11</sup>, Eduardo Calonje <sup>12</sup>, Arno Rütten <sup>13</sup>, Frank Stubenrauch <sup>14</sup>, Klaus G Griewank <sup>15</sup>, Thomas Wiesner <sup>4 16</sup>, Anna C Obenauf <sup>1</sup>

Affiliations + expand

PMID: 36213965 PMCID: [PMC9827110](#) DOI: [10.1158/2159-8290.CD-22-0489](#)

## Association of HPV42 with digital papillary adenocarcinoma and the use of in situ hybridization for its distinction from acral hidradenoma and diagnosis at non-acral sites

Chad Vanderbilt <sup>1</sup>, Thomas Brenn <sup>2</sup>, Andrea P Moy <sup>1</sup>, Gordon Harloe <sup>3</sup>, Charlotte Ariyan <sup>4</sup>, Edward Athanasian <sup>4</sup>, Klaus J Busam <sup>5</sup>

Affiliations + expand

PMID: 35538210 DOI: [10.1038/s41379-022-01094-8](#)

## Defining Novel DNA Virus-Tumor Associations and Genomic Correlates Using Prospective Clinical Tumor/Normal Matched Sequencing Data

Chad M Vanderbilt <sup>1</sup>, Anita S Bowman <sup>2</sup>, Sumit Middha <sup>2</sup>, Kseniya Petrova-Drus <sup>2</sup>, Yi-Wei Tang <sup>2</sup>, Xin Chen <sup>3</sup>, Youxiang Wang <sup>3</sup>, Jason Chang <sup>2</sup>, Natasha Rekhtman <sup>2</sup>, Klaus J Busam <sup>2</sup>, Sounak Gupta <sup>4</sup>, Meera Hameed <sup>2</sup>, Maria E Arcila <sup>2</sup>, Marc Ladanyi <sup>2</sup>, Michael F Berger <sup>2</sup>, Snjezana Dogan <sup>2</sup>, Ahmet Zehir <sup>2</sup>

Affiliations + expand

PMID: 35331965 PMCID: [PMC9127461](#) DOI: [10.1016/j.jmoldx.2022.01.011](#)

případ č.8

# Digitální papilární adenokarcinom

- predilekce k akrálním oblastem – prsty HK i DK, méně dlaně a plosky
- klinicky často zaměnitelný s benigními cystickými lézemi
- pomalu rostoucí uzel – bolestivý při prorůstání do kostí, kloubů nebo nervů
- agresivní chování: možné recidivy, metastázy do plic a LU
- Th: chirurgická excize / amputace, biopsie SU, RT, biologická léčba

případ č. 8

## Digitální papilární adenokarcinom – mikroskopie

- Multinodulární léze dermis a podkoží
- Solidní / cystické / papilární / tubulární / duktální struktury  
+ dlaždicobuněčná / vřetenobuněčná diferenciacie
- Nádorové buňky – **bifázické**: bazaloidní / kubické / nízké cylindrické/  
epiteliální a myoepiteliální buňky
- Variabilní cytologický nálezn:
  - Uniformní buňky bez atypií a mitóz **✘** Jasné známky malignity  
Cytologické atypie, typické / atypické mitózy, nekrózy, infiltrativní růst

případ č. 8

## **Pozitivní barvení**

- Difúzně: panCK, CK7, aktin
- V 50 % případů: S100, ER, PR, AR
- Vnitřní buněčná vrstva: EMA, CEA
- Myoepitelie: SMA, calponin, p63, fokálně D2-40, CK14

případ č.8

## **Dif Dg**

- **v akrální oblasti při blandní morfolologii nezaměnit za benigní adnexální tumor**
  - *hidroadenom*
  - *papilární ekrinní adenom*
  - *apokrinní cystadenom, hidrocystom*