

**5**

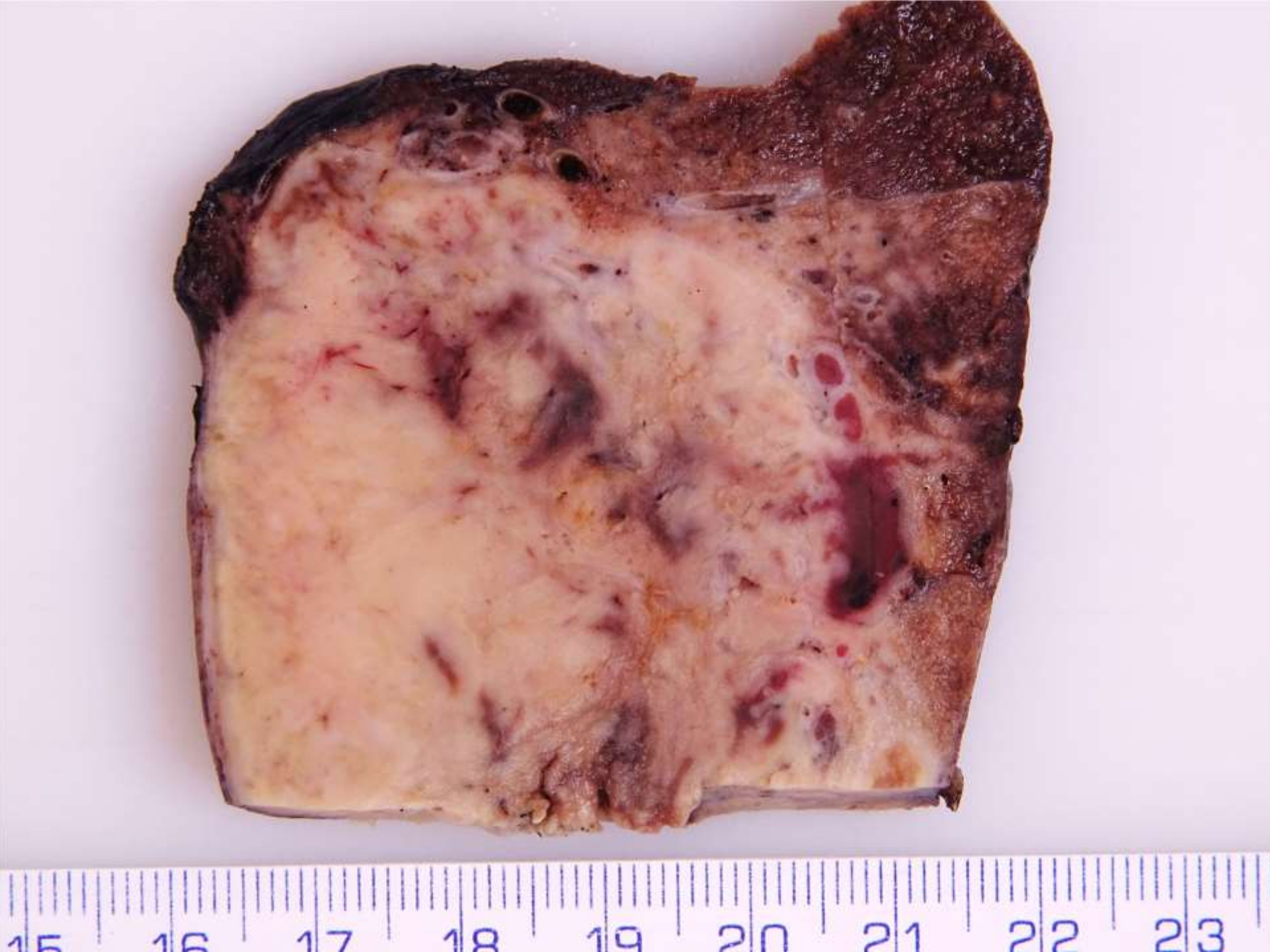
**L2026-5**

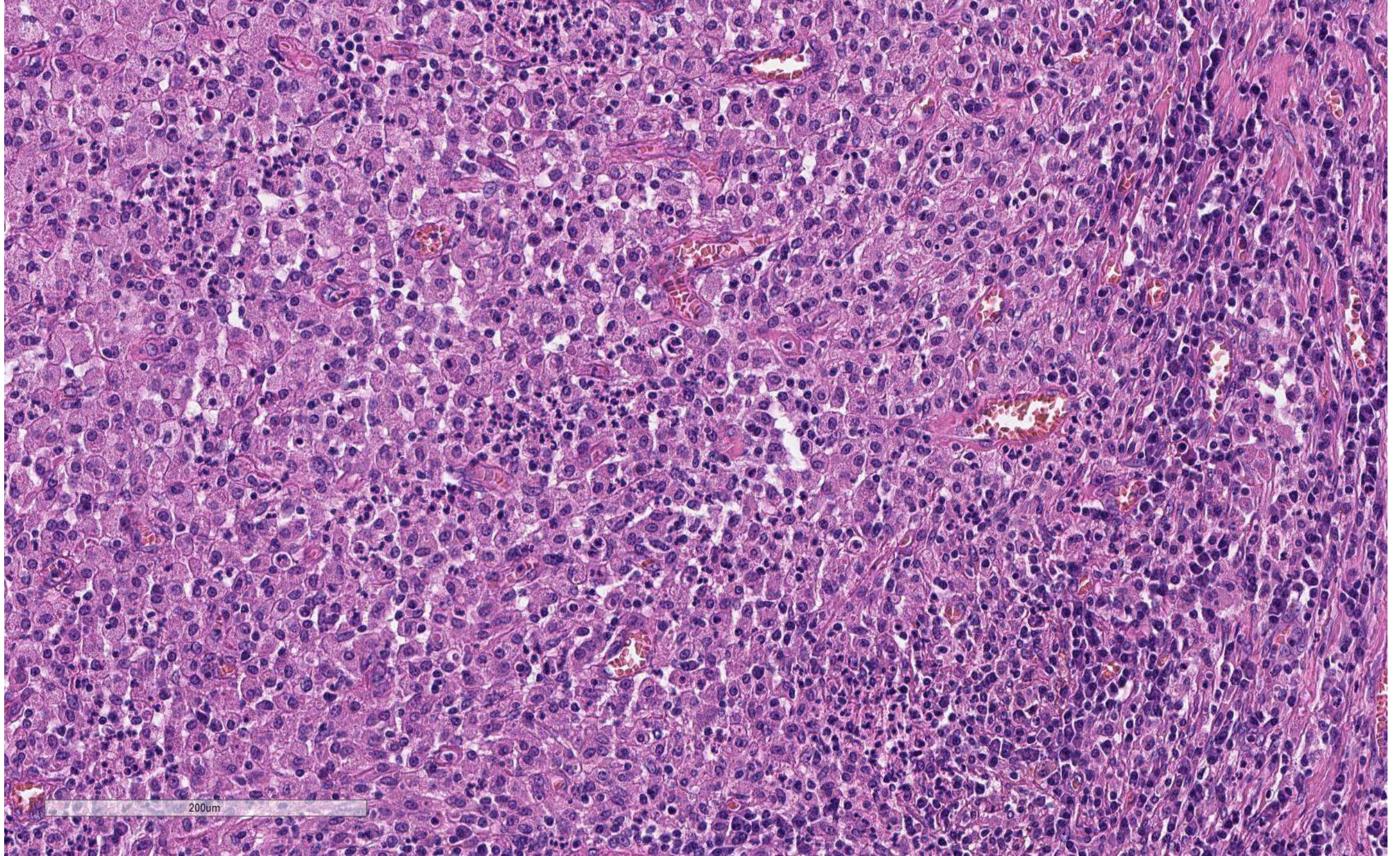
**Markéta Nová**

případ č.5

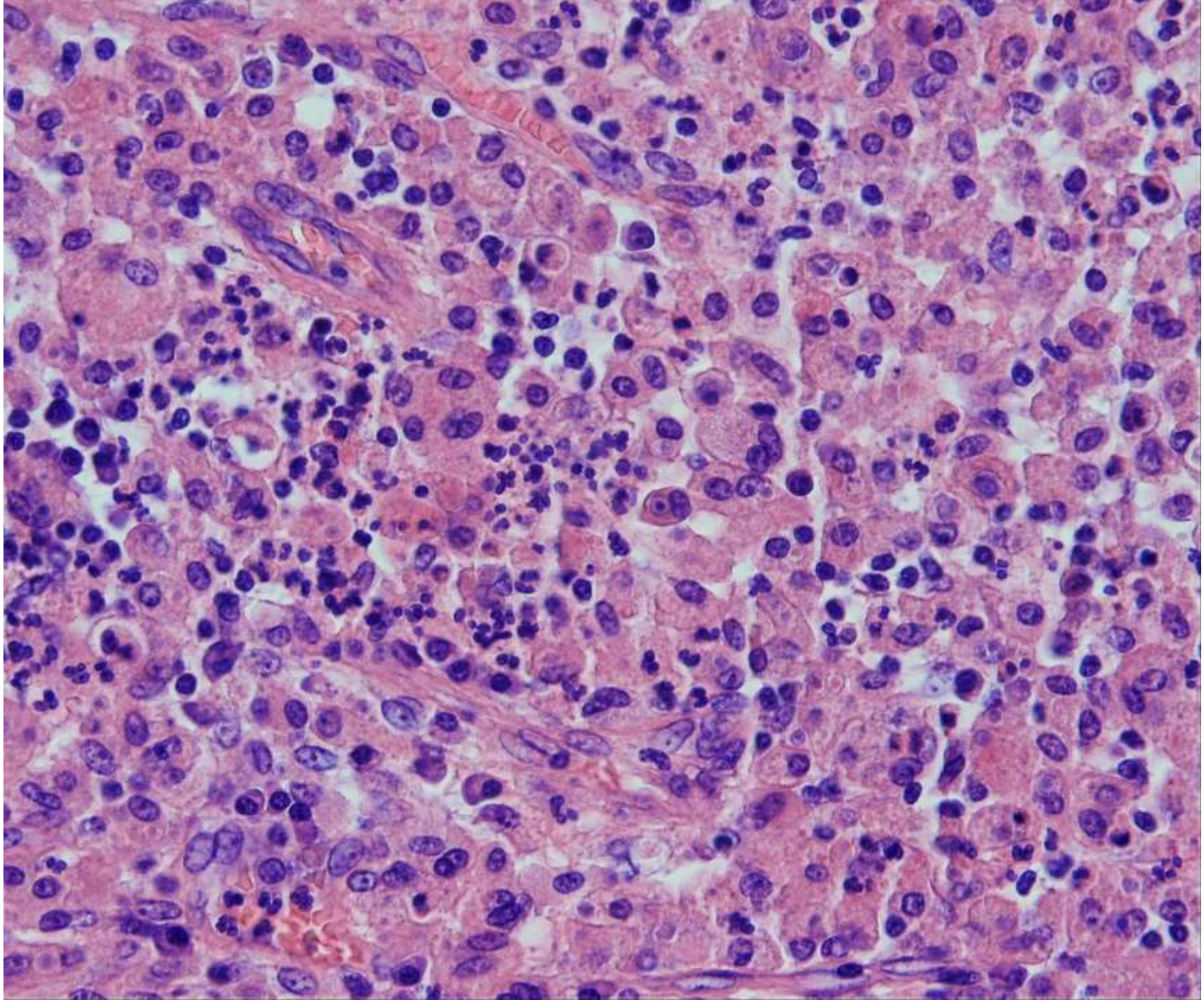
## Anamnestické údaje

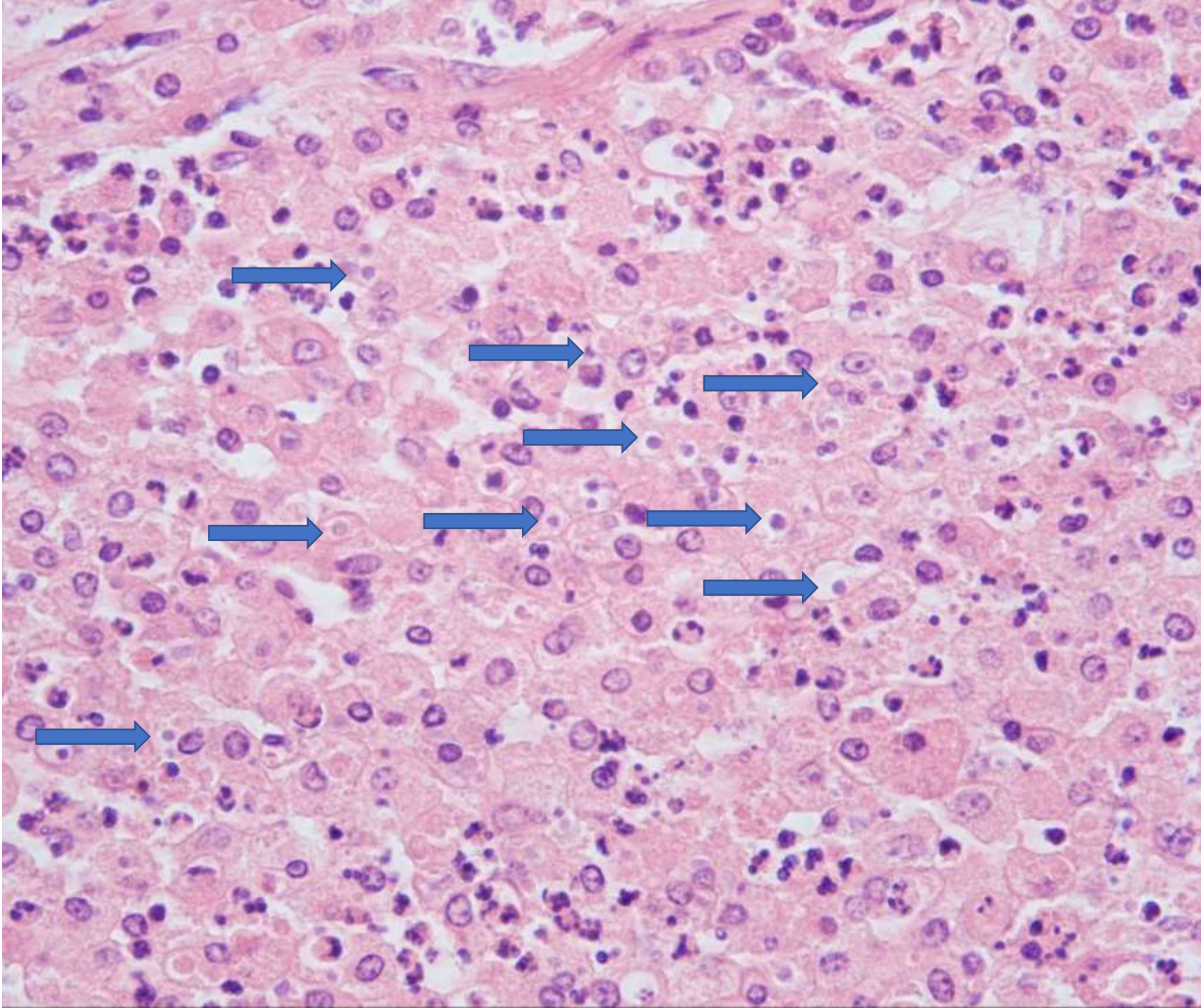
- žena 64 let, 06/24 thymom AB
- kontrolní CT 08/25 – recidiva tumoru mediastina, myasthenia gravis
- **materiál:** levý horní lalok s tumorem, mediastinální lymfadenektomie
- **makroskopicky:** lalok plíce s okolní tukovou tkání, nádorové ložisko až 75 mm

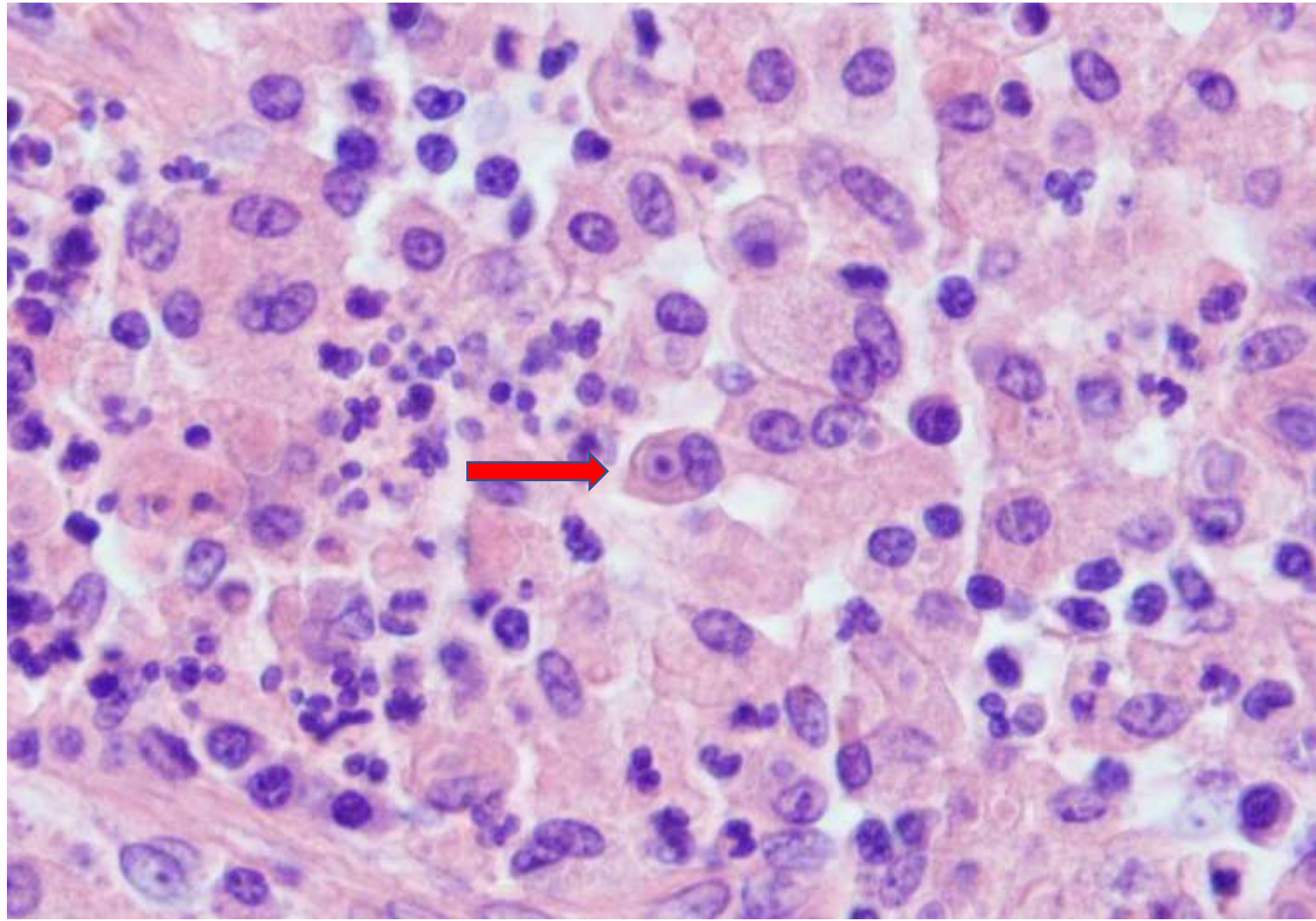




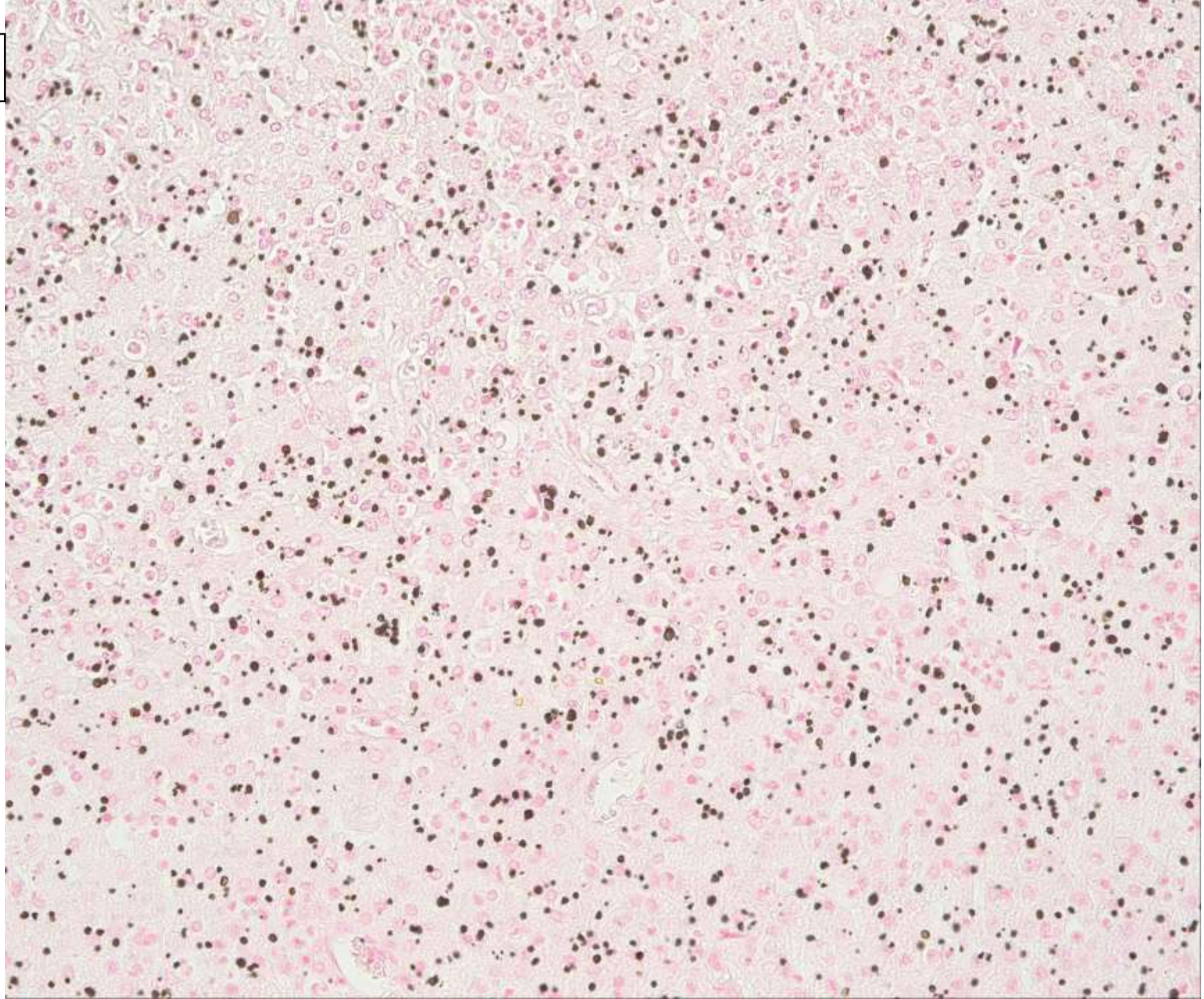200um







Kossa



případ č.5

# **Imunoprofil a speciální barvení – souhrn**

- pozitivní – CD68 a Von Kossa
- negativní – Ziehl-Neelsen, Gram, Grocott a ostatní IHC

případ č.5

# Diagnóza

**Malakoplakie**

případ č.5

# Malakoplakie

- velmi vzácné chronické zánětlivé onemocnění
- poprvé popsána von Hansemannem (1901)
- termín Michaelis a Gutmann (1902)
  
- defektní baktericidní funkce (intracelulární degradace) makrofágů
  - fagocytóza bakterie makrofágem - porucha fagolyzozomální degradace - akumulace bakteriálních fragmentů - depozice Ca a Fe
  - nejčastější patogen: **Escherichia coli**, méně často Klebsiella, Proteus, Pseudomonas, ....

případ č.5

# Malakoplakie

- často asociováno s imunodeficitem nebo chronickou infekcí
- predisponující faktor: transplantace orgánů, HIV, DM, malignity, imunosuprese
- urogenitální trakt 60–80 % případů: moč. měchýř, ledvina, prostata, ojediněle tračník a rektum, kůže a plíce
- projevy: dysurie, hematurie, polakisurie, recidivující infekce močových cest, GIT forma - průjem, bolesti břicha, krvácení

případ č.5

# Malakoplakie

- **makroskopicky:** měkká žlutá plakovitá ložiska, noduly, polypy, solidní ložisko
- **mikroskopicky:** Von Hansemann histiocyty (CD68+, CD163+), Michaelis – Gutmann tělíka, smíšený zánět, často dominující neutrofily

**MG tělíka:** kulovité lamelární inkluze, velikost 2–10  $\mu\text{m}$ , vznik mineralizací bakteriálních zbytků (+ PAS, Von Kossa, pruská modř )

případ č.5

# Malakoplakie

## **léčba:**

- antibiotika s intracelulární penetrací – fluorochinolony nebo TMP-SMX (2 měsíce)
- redukce imunosuprese
- chirurgická léčba u tumorózních lézí

případ č.5

# Dif Dg – Malakoplakie

- xantogranulomatózní zánět
- Whippleova choroba
- v plicích *Rodococcus equi*
  - G+ intracelulární bakterie, +/- chybí MG tělíska
- tuberkulóza, lepra
- Crohnova choroba
- maligní tumory

