

3

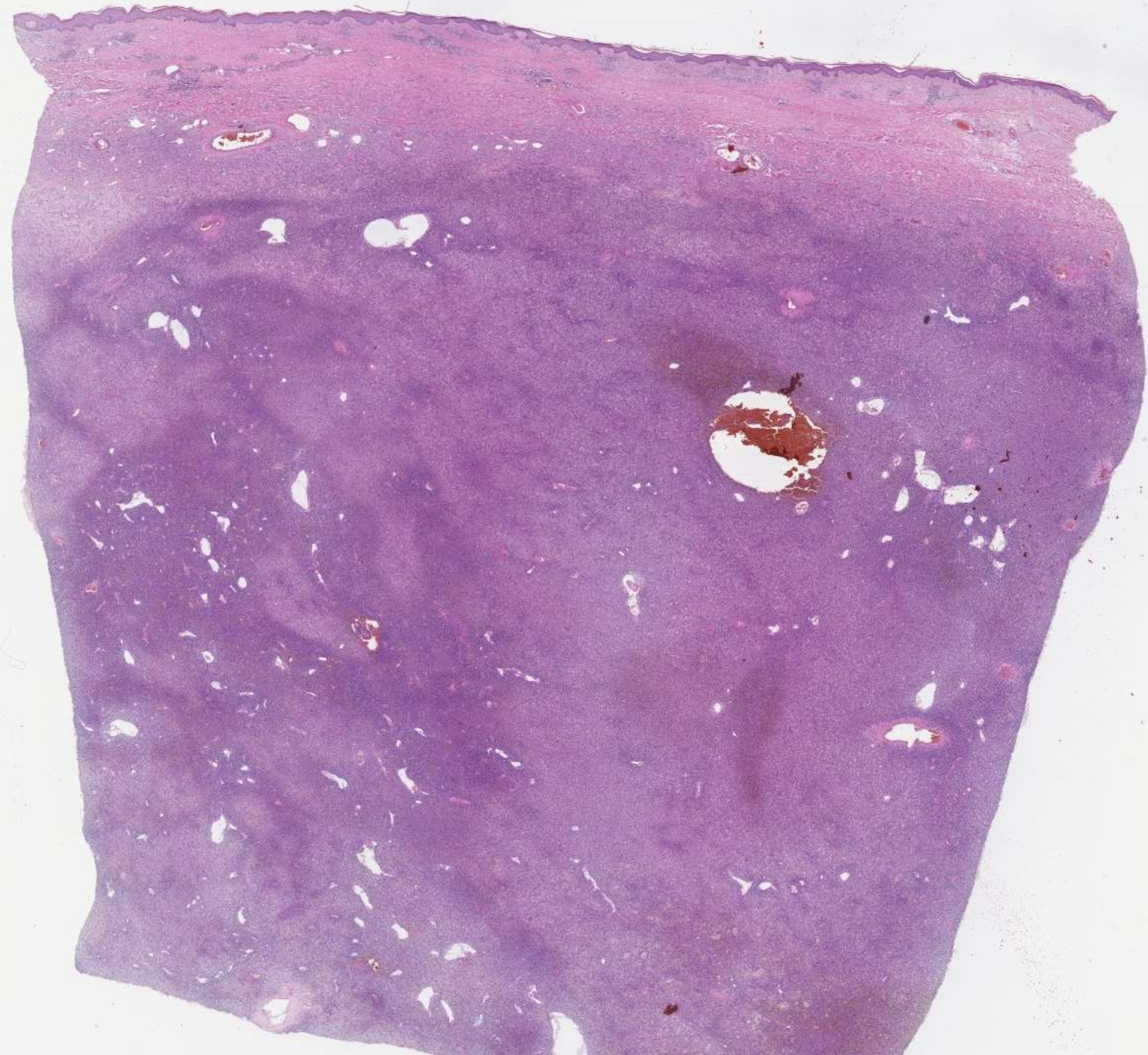
L2026-3

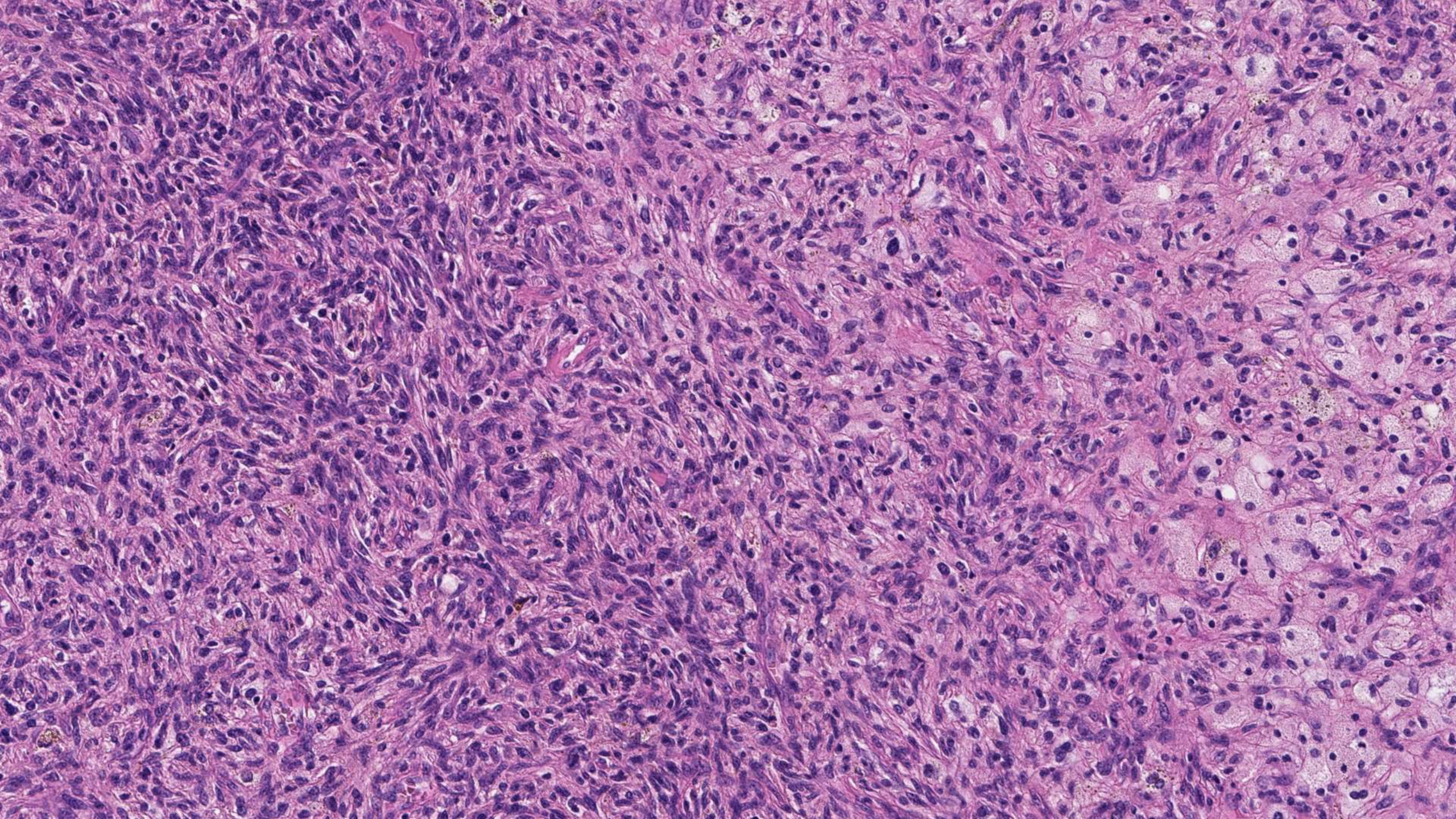
Lukáš Krbal

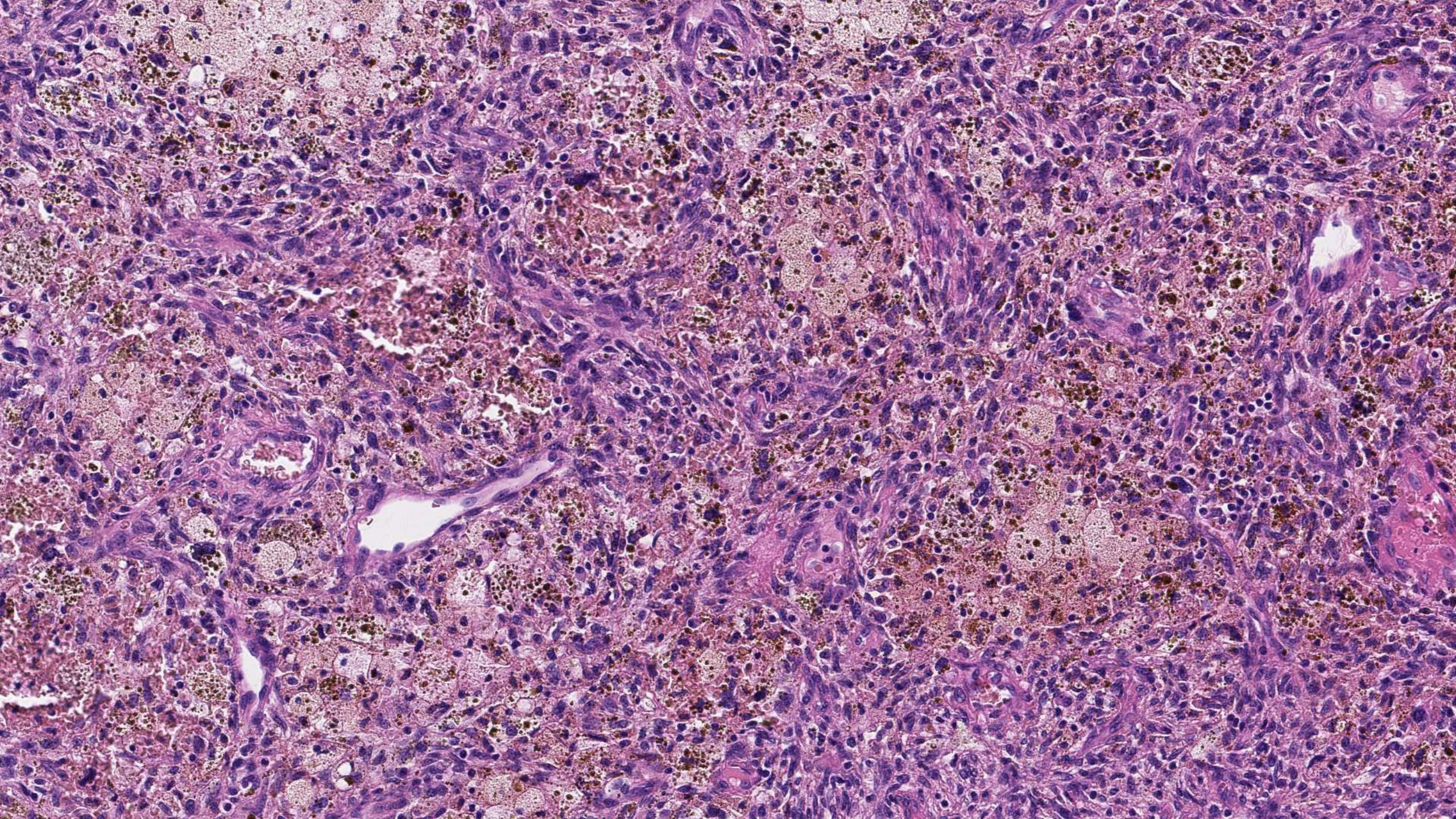
případ č.3

Klinické údaje a makropopis

- muž, 37 let; pendulující tumor zadní strany pravého stehna
- objemná excize kůže a podkoží 150 x 110 x 80 mm s povrchovou ulcerací průměru 90 mm; na řezu tumor největšího rozměru 120 mm







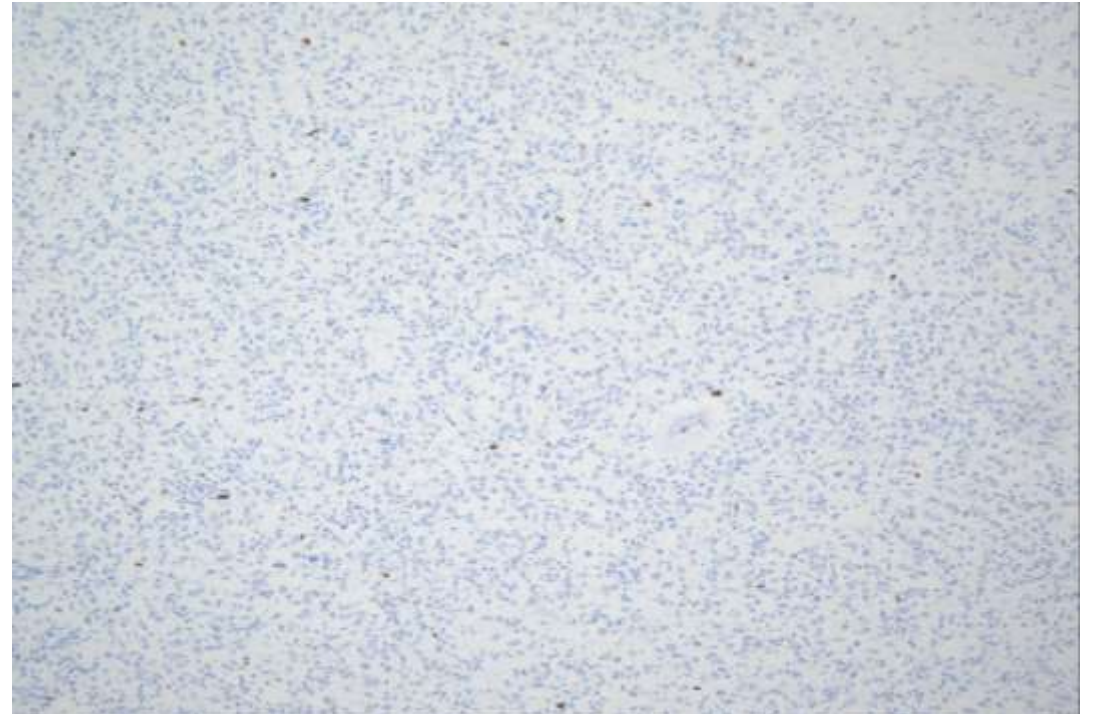
případ č.3

Imunohistochemie

- CD68

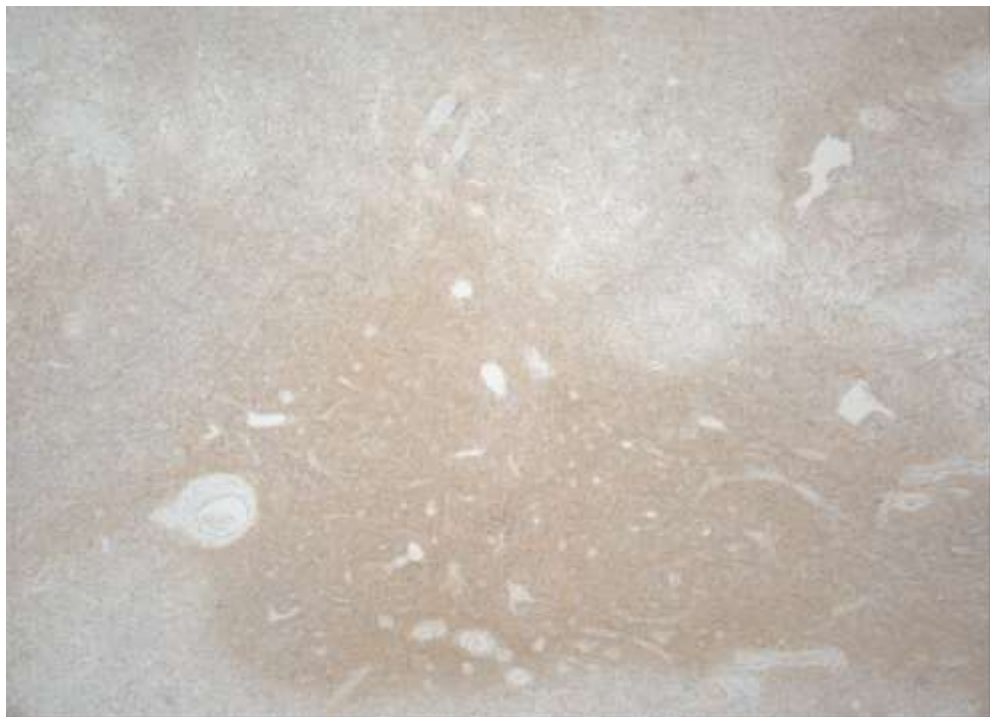


- Ki67

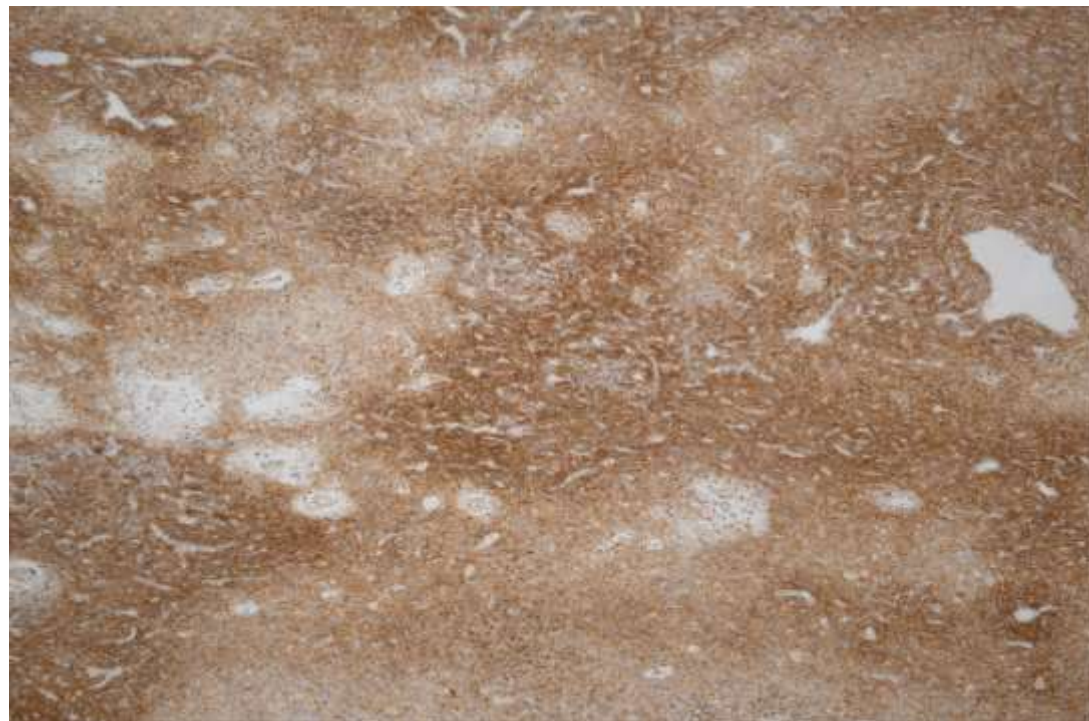


Negativní IHCH barvení: CK, STAT6, EMA, h-caldesmon, desmin, SOX10, CD34, MUC4

- CD99



- Bcl2



případ č.3

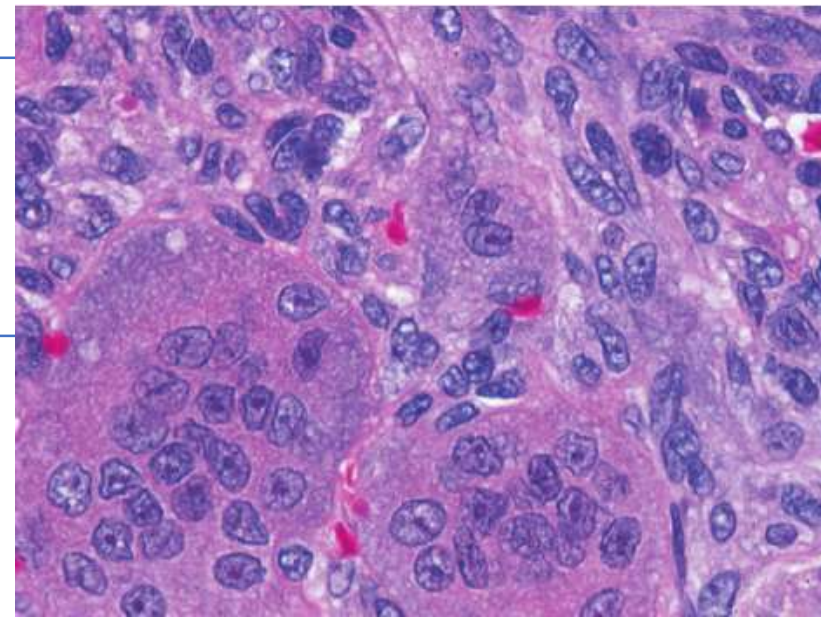
Diagnóza

Hluboký fibrózní histiocyтом

případ č.3

Hluboký fibrózní histiocytom

- méně obvyklá varianta
- podkoží a/nebo hluboké měkké tkáně
- 35-45 let, M>Ž
- končetiny (zejména dolní), oblast hlavy a krku (nejčastější lokalizace)



případ č.3

Hluboký fibrózní histiocytom

- makro: obvykle větší než 3 cm, vzácněji i více než 10 cm
- mikro: dobře ohraničený (dif. dg DFSP), často makrofágy (i siderofágy) ojediněle i osteoclast-like giant cells, kostní metaplázie vzácně, hemangiopericytoma-like cévy časté
- imuno: fokální pozitivita CD34, D2-40 často pozitivní

případ č.3

Hluboký fibrózní histiocyтом

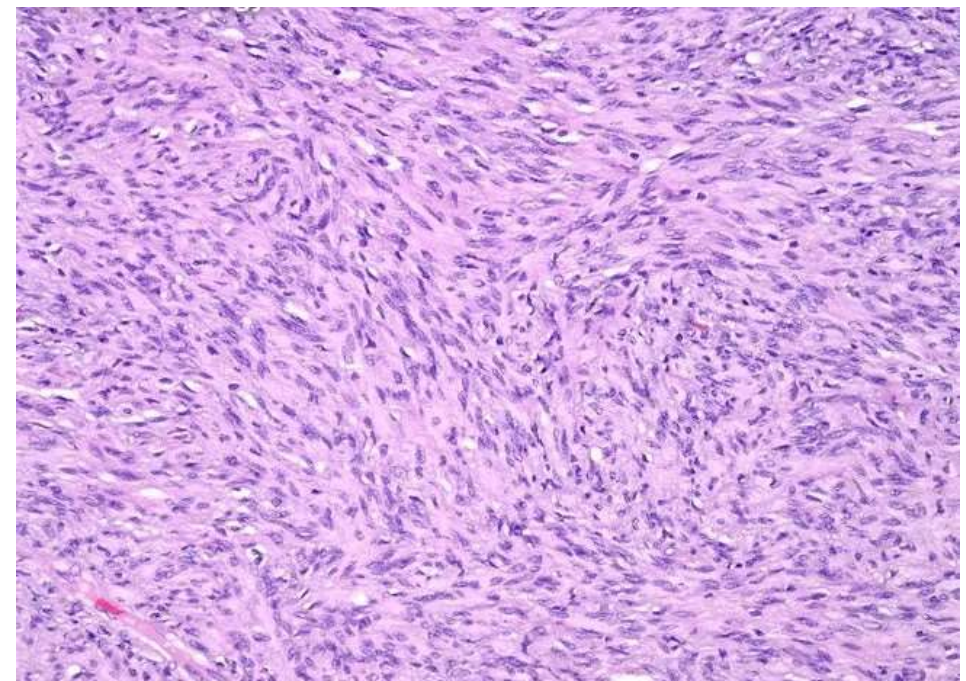
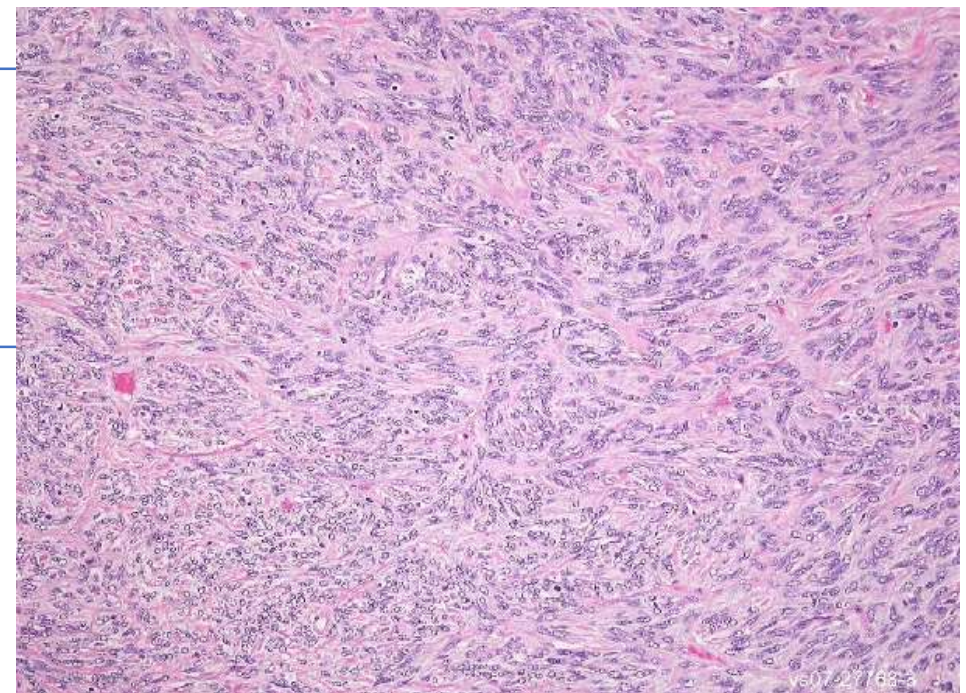
- biologické chování:
 - 20 % lokální recidiva při inkompletním odstranění
 - raritně metastázy ve vzdálených orgánech
 - spolehlivé histologické znaky určující případnou agresivitu chování neexistují

případ č.3

Dif Dg

- SFT (celulární varianta)
 - STAT6, CD34

- Celulární schwannom
 - SOX10, S100



případ č.3

Dif Dg

- DFSP
 - neohraničený, CD34

- Nediferencovaný
vřetenobuněčný/pleomorfní sarkom
 - atypie, mitózy, nekrózy

