

**2**

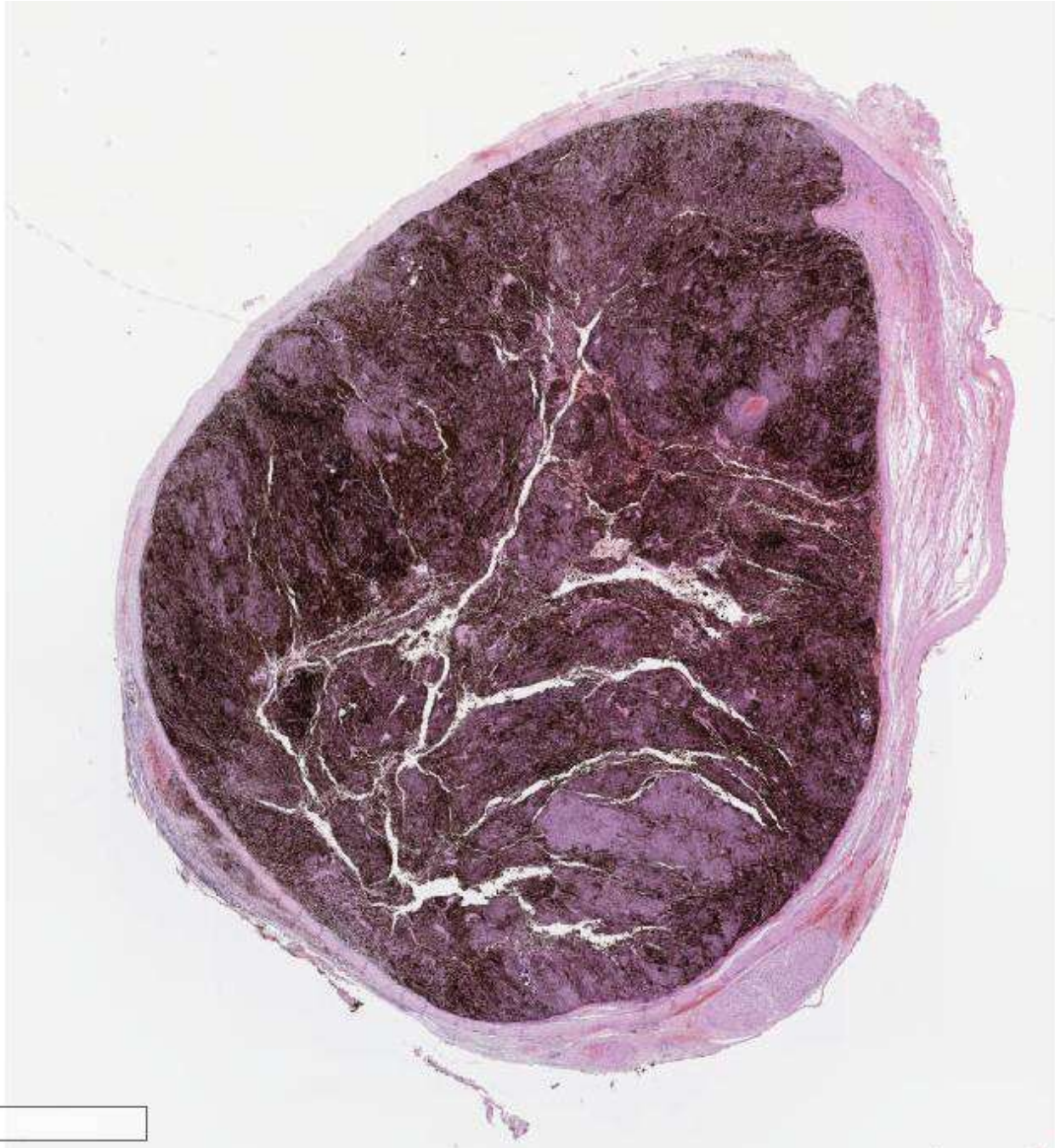
**L2026-2**

**Petra Kašparová**

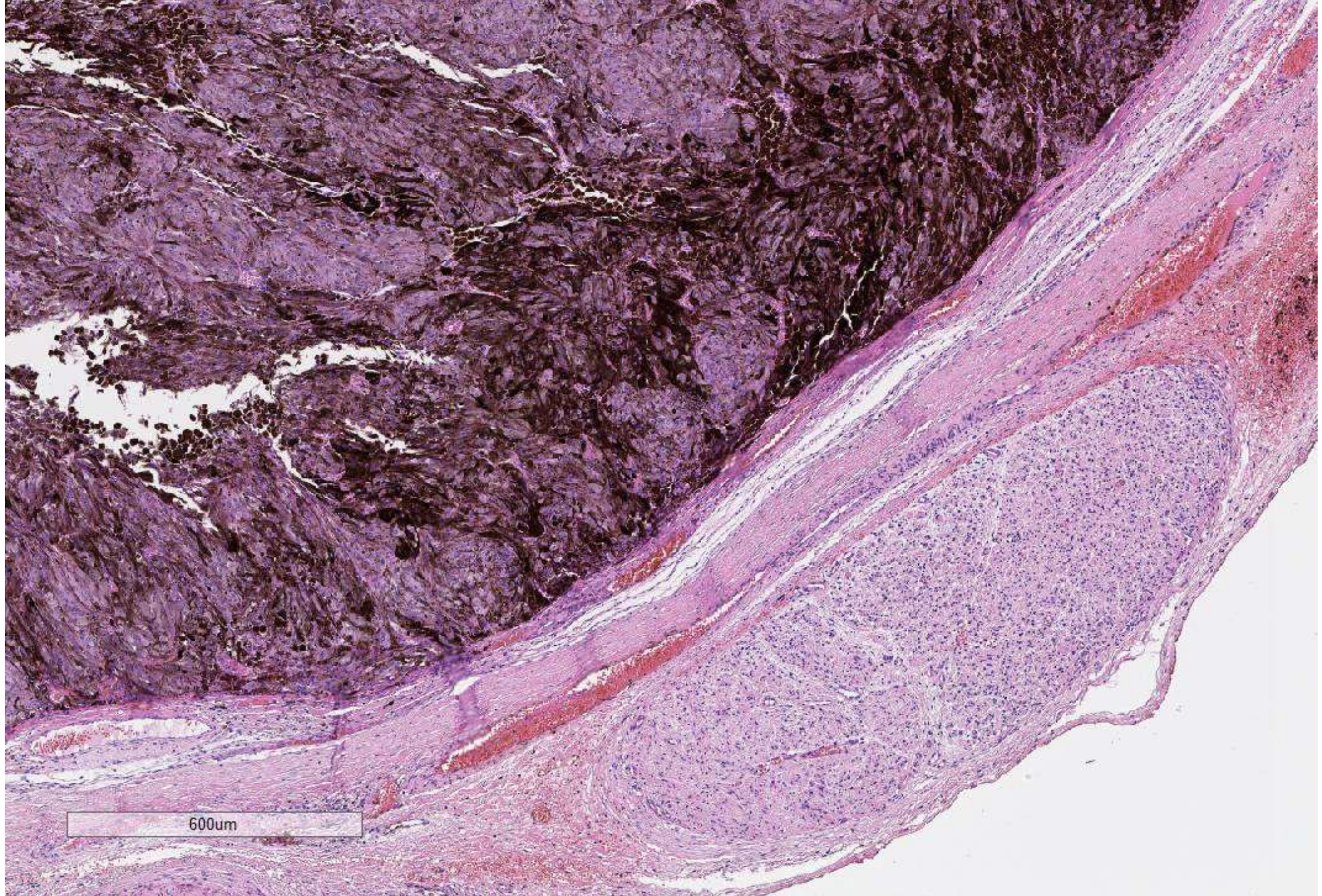
případ č.2

## **Klinické údaje a makropopis**

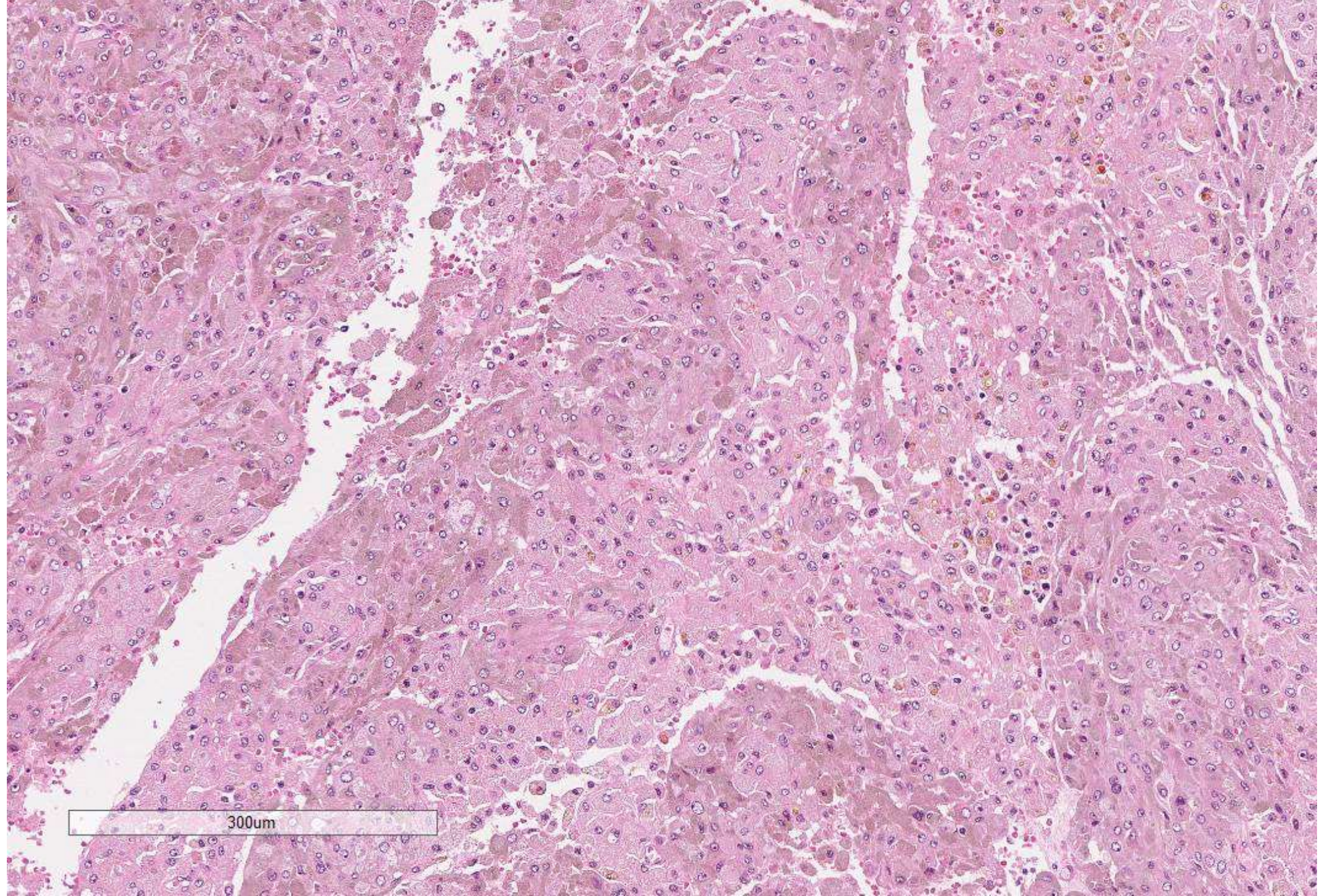
- žena, 44 let, radikulární bolest v Th6/7 vpravo
- dle MRI expanze ve foraminu Th6/7
- k vyšetření dodána částice délky 18 mm, do průměru 12 mm



4mm

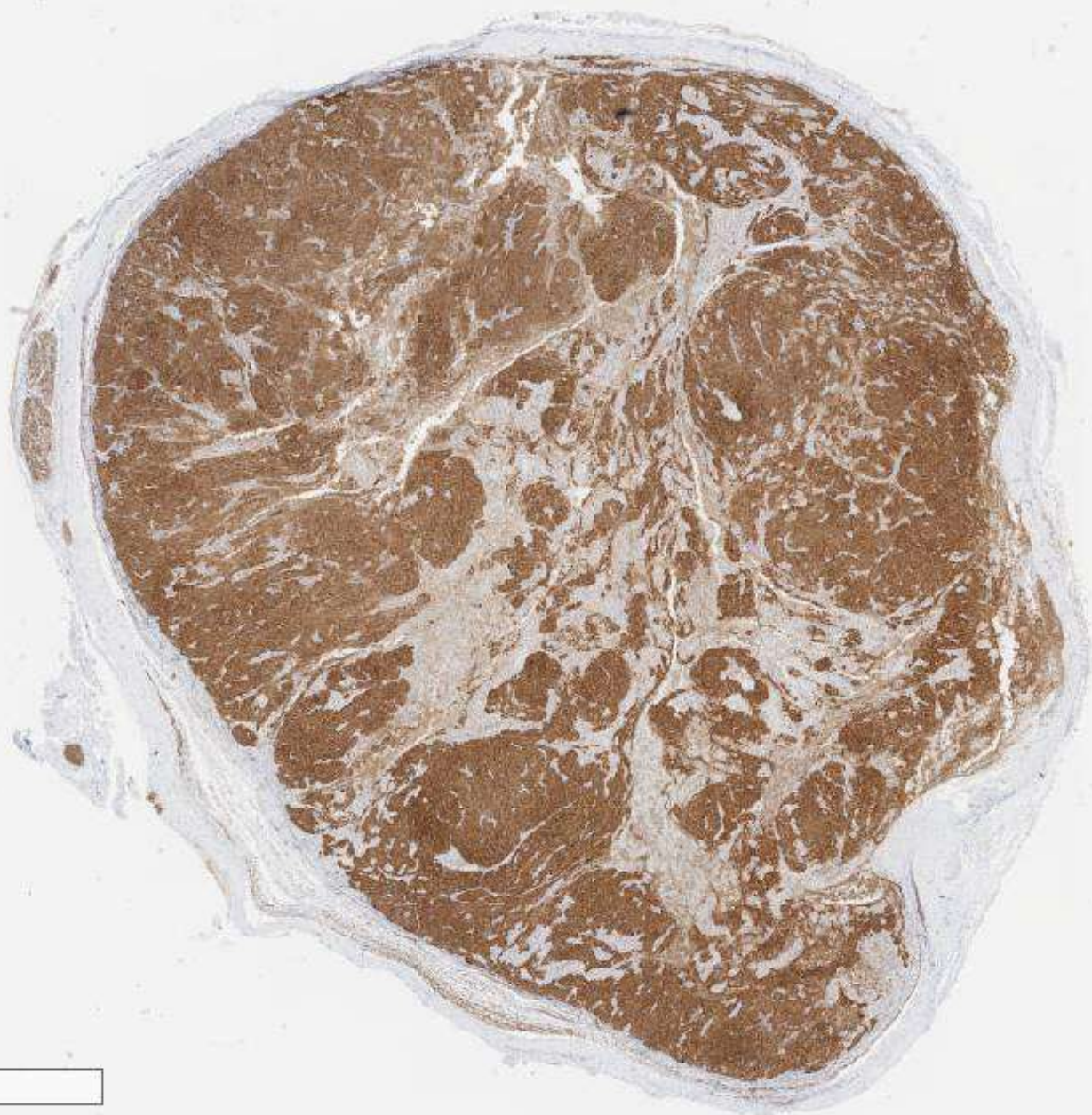


600um



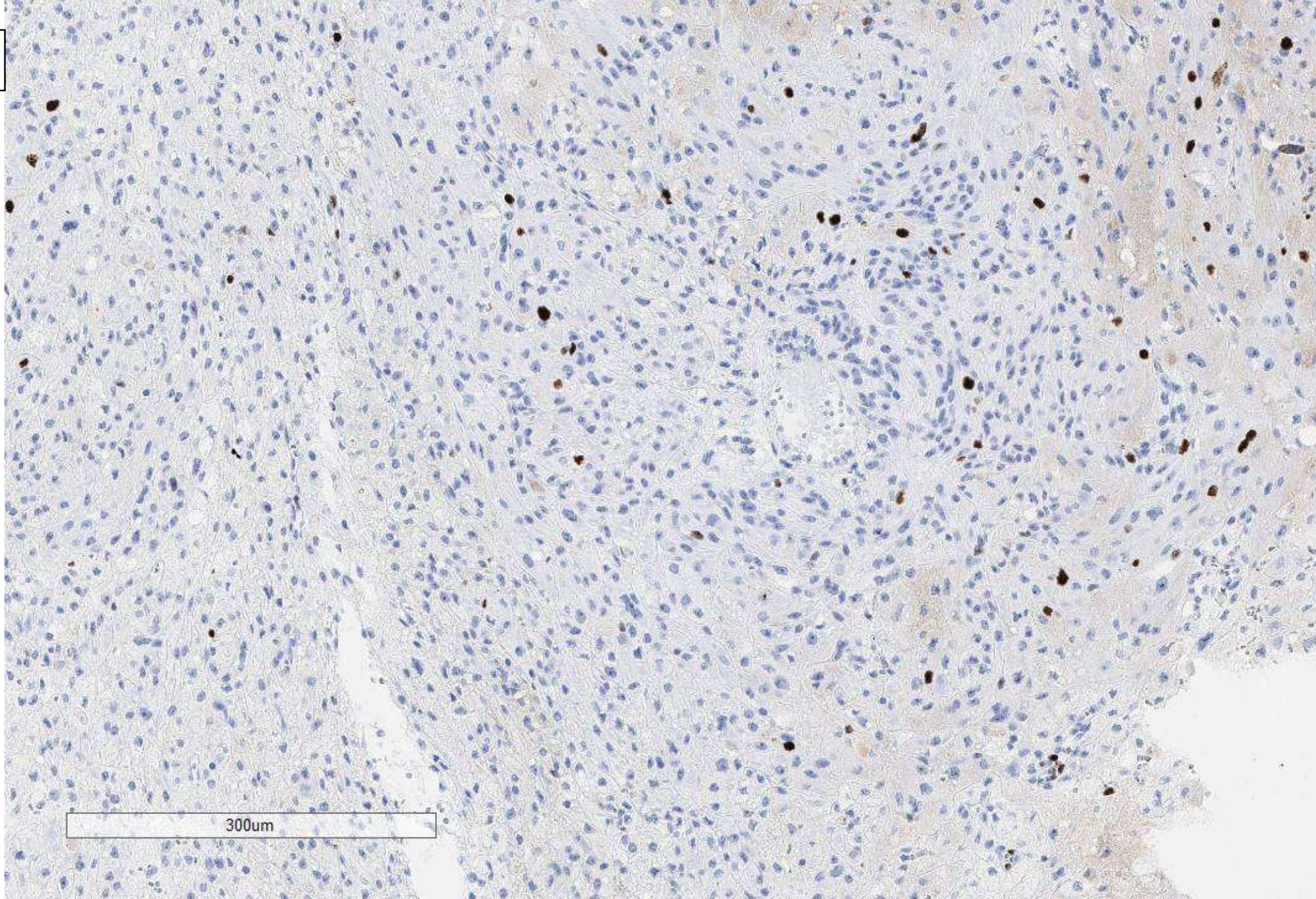
300um

S100



3mm

Ki67



300um

případ č.2

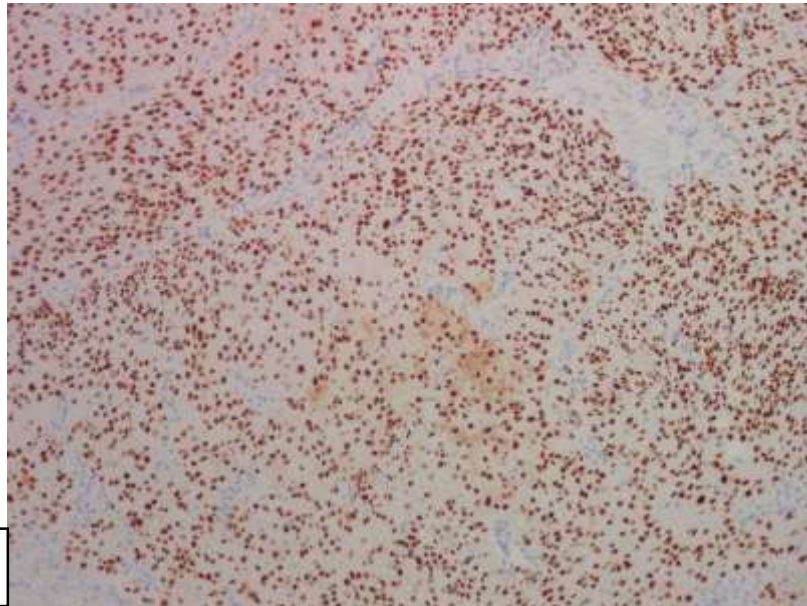
## **Diagnóza**

**Maligní melanotický nádor nervové pochvy  
(malignant melanotic nerve sheath tumour)**

případ č.2

## Diskuze

- vzácný tu
- asociace s míšními nebo orgánovými autonomními nervy
- Schwannovy bb s melanocytární diferenciací
- koexprese S100 / SOX10 s melanocyt. markery (HMB45, melan A)



SOX10

případ č.2

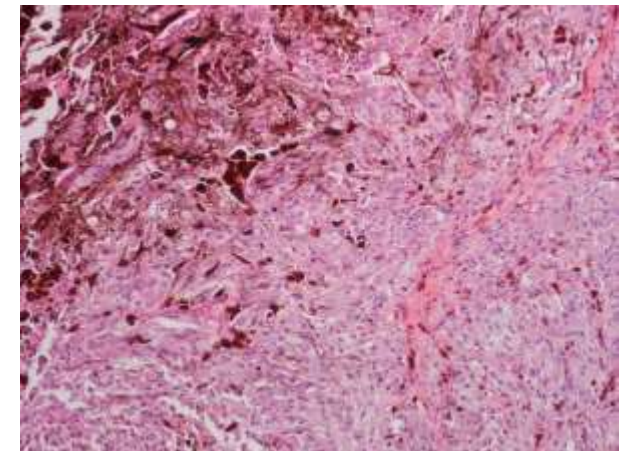
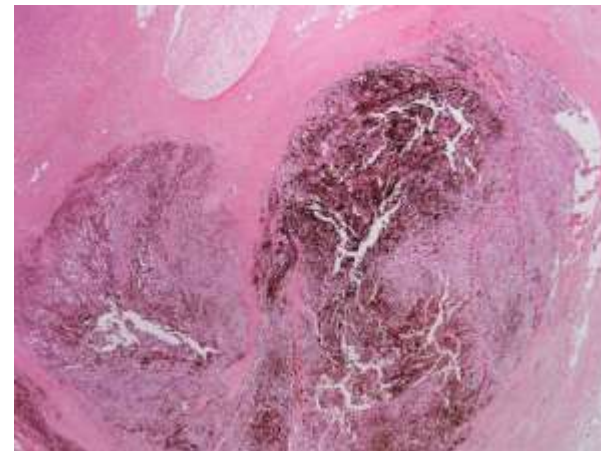
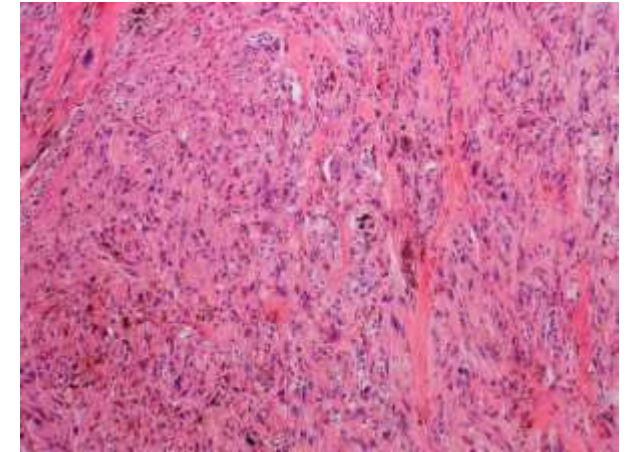
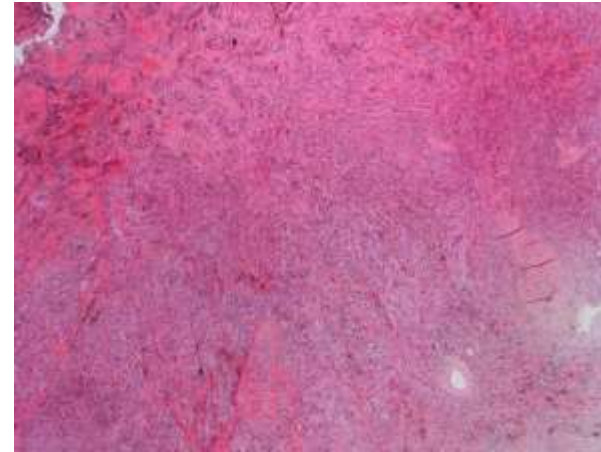
## **Diskuze**

- cca 50 % asociováno s Carney komplexem
- nepredikovatelné biologické chování!,  
meta mohou i při absenci morfologických znaků mlg
- WHO 2013 bng (melanotický schwannom) → WHO 2020 mlg !

případ č.2

## z archivu FÚP

- žena, 32 let
- intradurální tumor (dumb bell tumor), s extradurálním šířením, LL5-S2
- dg „melanotický schwannom“, R2 resekce
- follow up: RT » recidiva po 13 m » reoperace » CHT, RT » metastatický rozsev » úmrtí



případ č.2

## **Dif Dg**

- **mlg melanom**
  - OA, lokalizace
- **pigmentovaný neurofibrom**
  - CD34+
- **pigmentovaný dermatofibrosarkom protuberans**
  - CD34+, S100-
- **pigmentovaný epiteloidní melanocytom**
  - PRKAR1A-