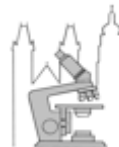

Případ č. 11 *bonusový* 😊

Kateřina Kamarádová

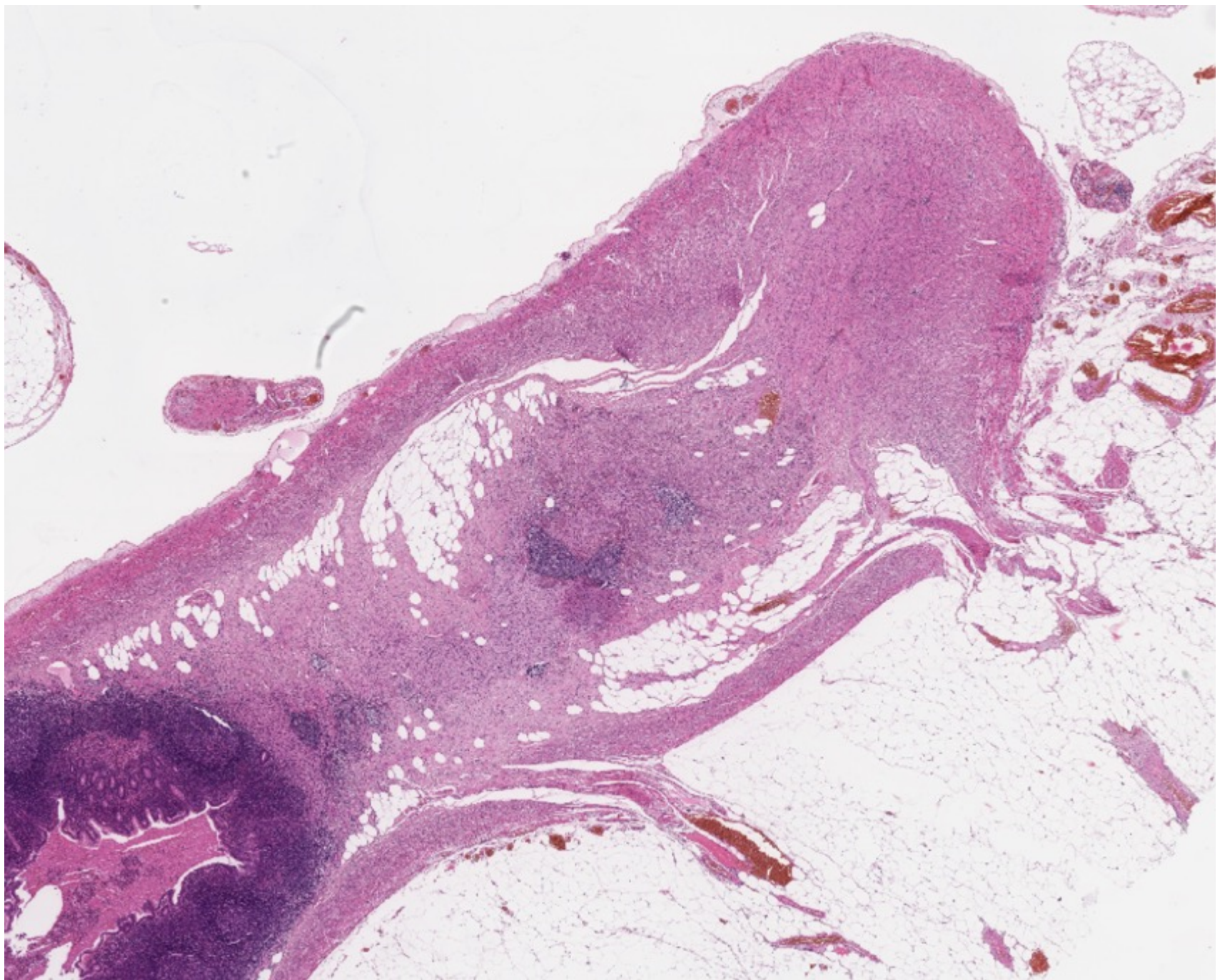


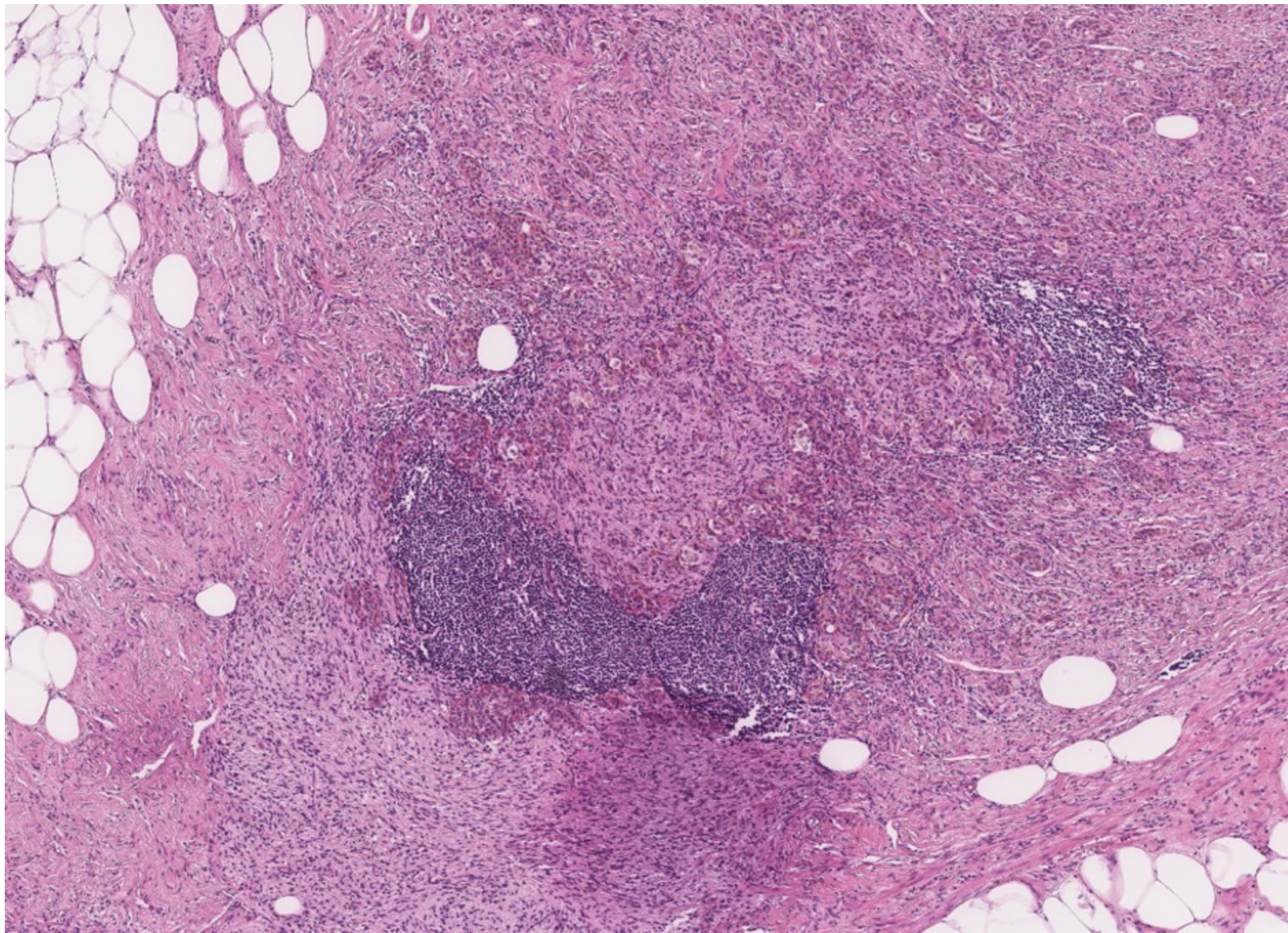
případ č. 11

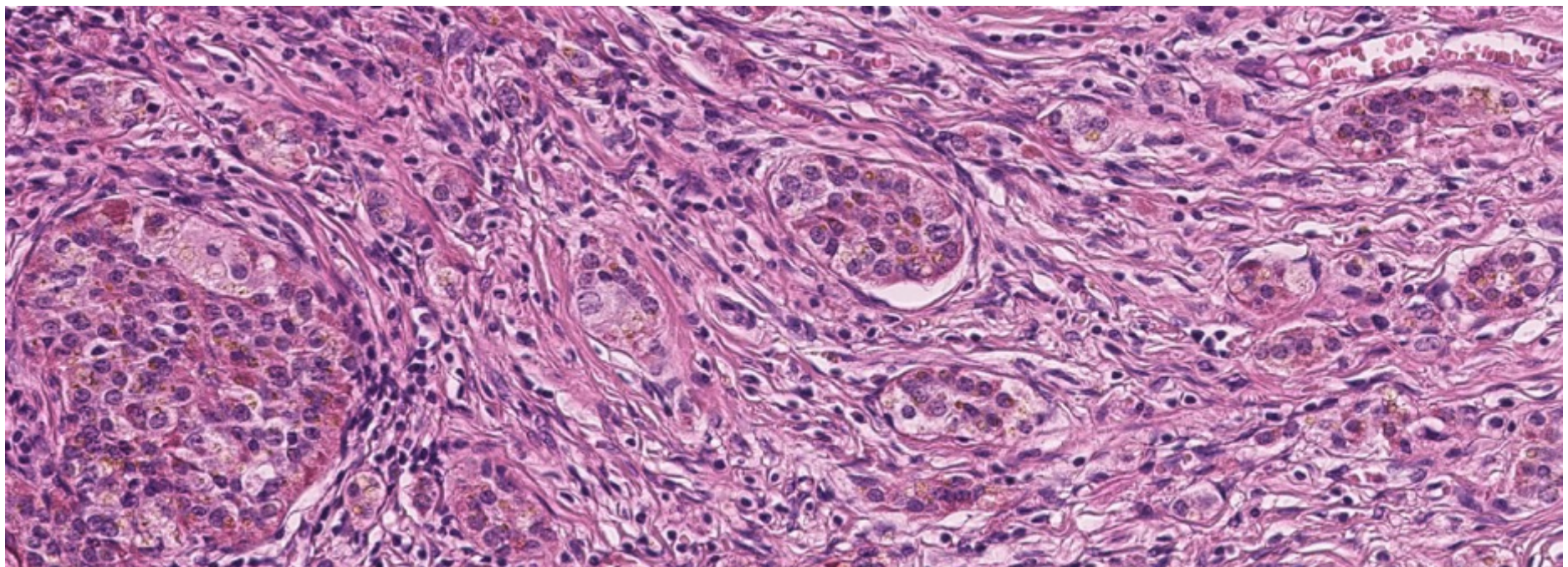
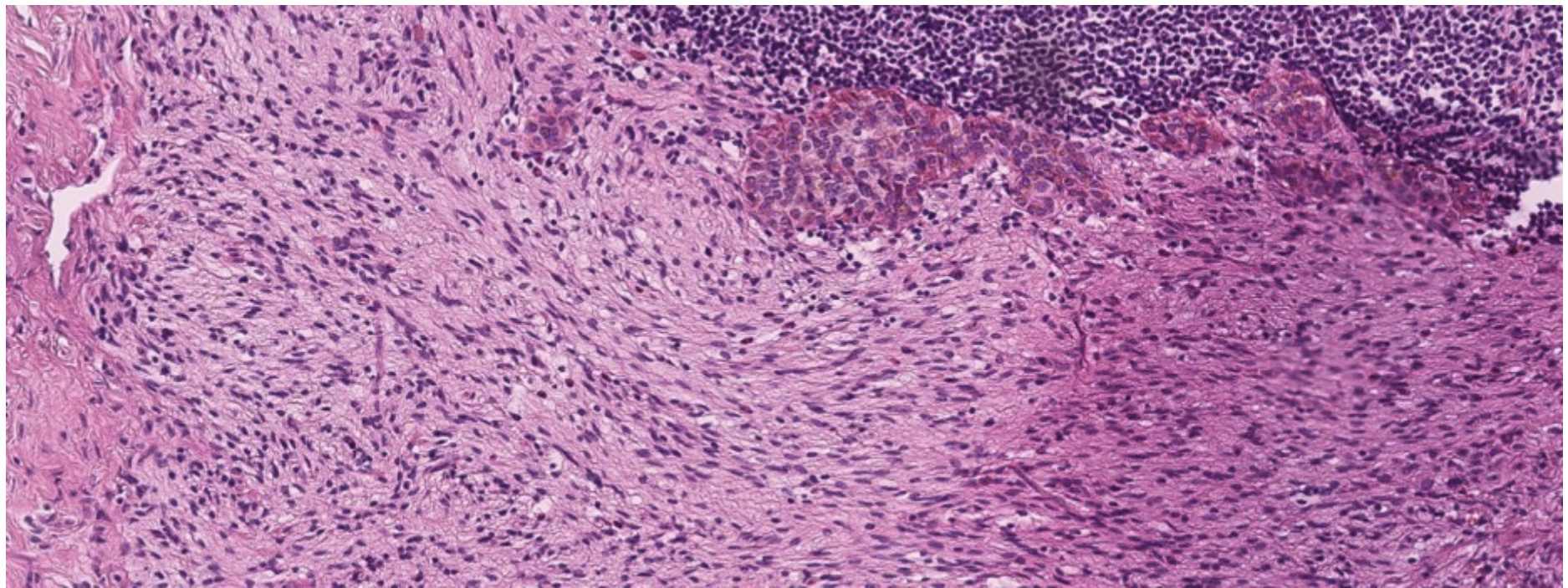
Klinické údaje & Makropopis

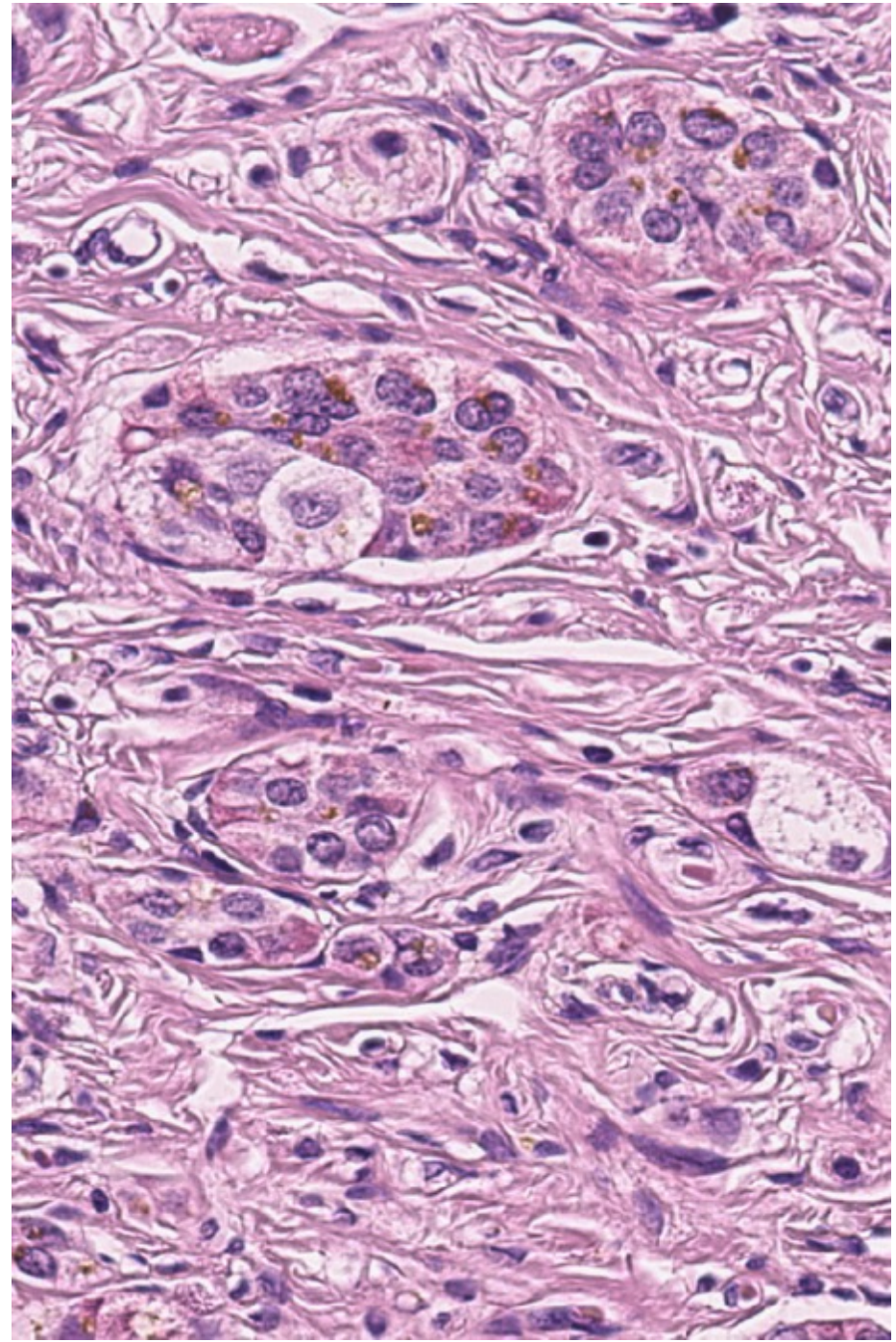
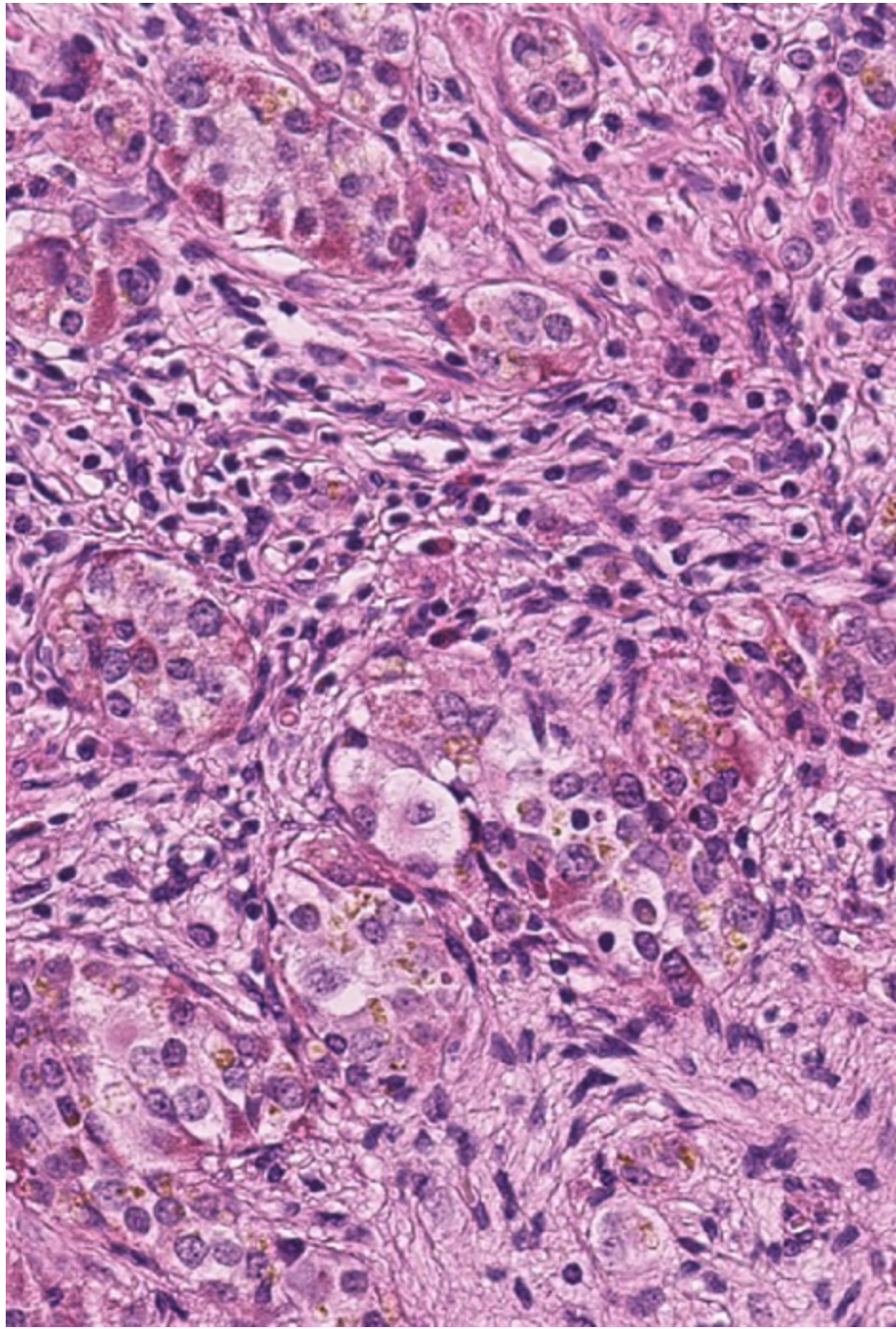
- žena, 68 let
- operována pro endometrioidní adenokarcinom endometria (G1, pT1a pN0)
- apendix délky 55 mm, hrot obliterovaný



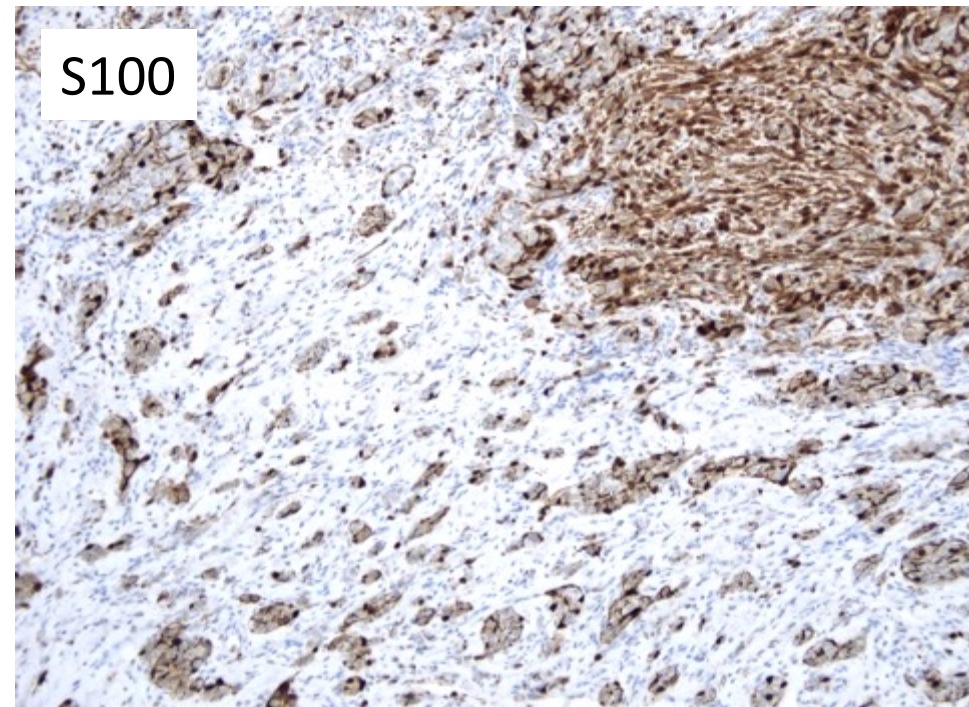




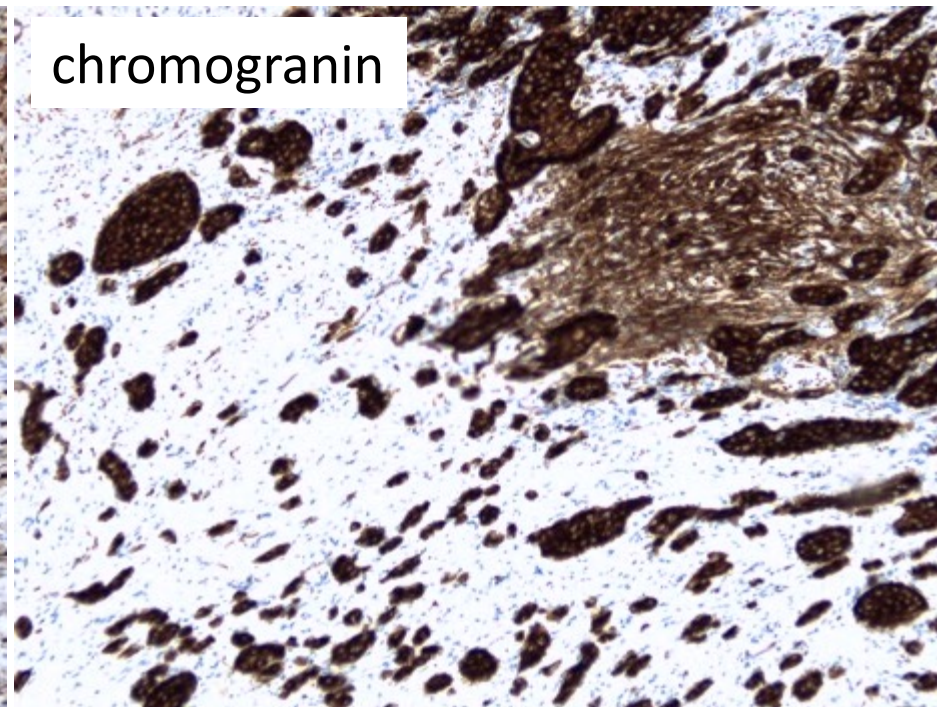




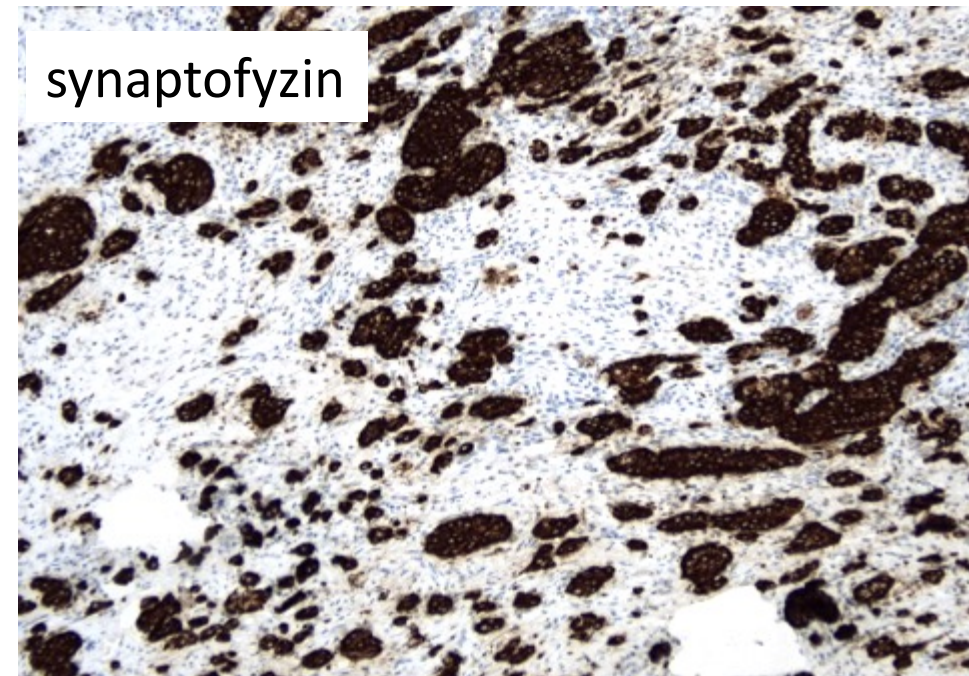
S100



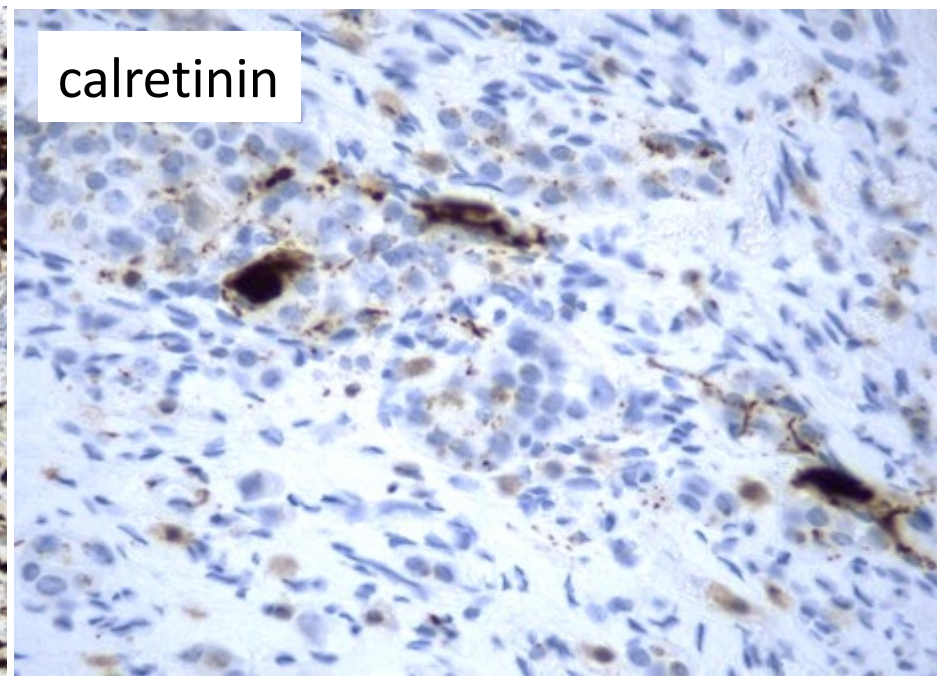
chromogranin



synaptofyzin



calretinin

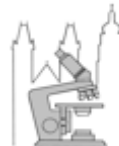

případ č. 11
Diagnóza

CoGNET apendixu

*composite gangliocytoma/neuroma and
neuroendocrine tumour*

(dříve gangliocytický paragangliom)



CoGNET

- trifazický tumor – neuroendokrinní buňky (epitelové), Schwannovy buňky (vřetenité) a gangliové buňky
- **většina v oblasti duodena/periampulárně***
- APE (+ jejunum, pankreas, jícen, plíce) extrémně vzácné
- cca 20% má somatickou mutaci *HIF2A*
- indolentní při kompletním odstranění x 10-14% LN meta, do 2% meta do jater*

epitelové NE buňky	vřetenité buňky	gangliové buňky
CK, NSE, PR	S100, SOX10	CD56, calretinin
CD56	NSE	NSE, synaptofyzin
synaptofyzin, chromogranin		

případ č. 11

Follow up

- tumor 8 x 2,5 mm
- proliferace v Ki67 2% (v NE komponentě)
- poslední kontrola 11/2022 FNHK
- bez známek recidivy karcinomu či CoGNET

Endocrine Pathology (2022) 33:115–154
<https://doi.org/10.1007/s12022-022-09708-2>



Overview of the 2022 WHO Classification of Neuroendocrine Neoplasms

Guido Rindi^{1,2,3} · Ozgur Mete⁴ · Silvia Uccella⁵ · Olca Basturk⁶ · Stefano La Rosa⁵ ·
Lodewijk A. A. Brosens⁷ · Shereen Ezzat⁸ · Wouter W. de Herder⁹ · David S. Klimstra^{6,10} · Mauro Papotti¹¹ ·
Sylvia L. Asa¹²

