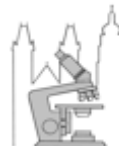

Případ č. 7

Monika Manethová

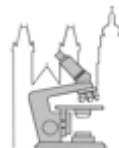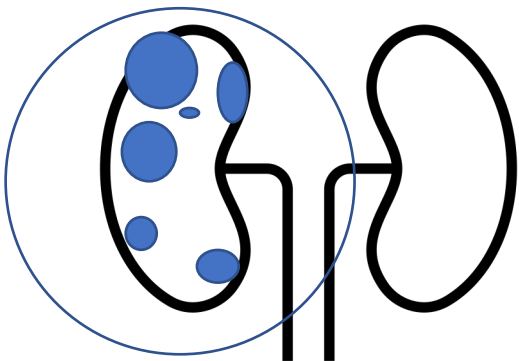
***„Tumor ledviny
aneb
ty zatracené růžové buňky“***



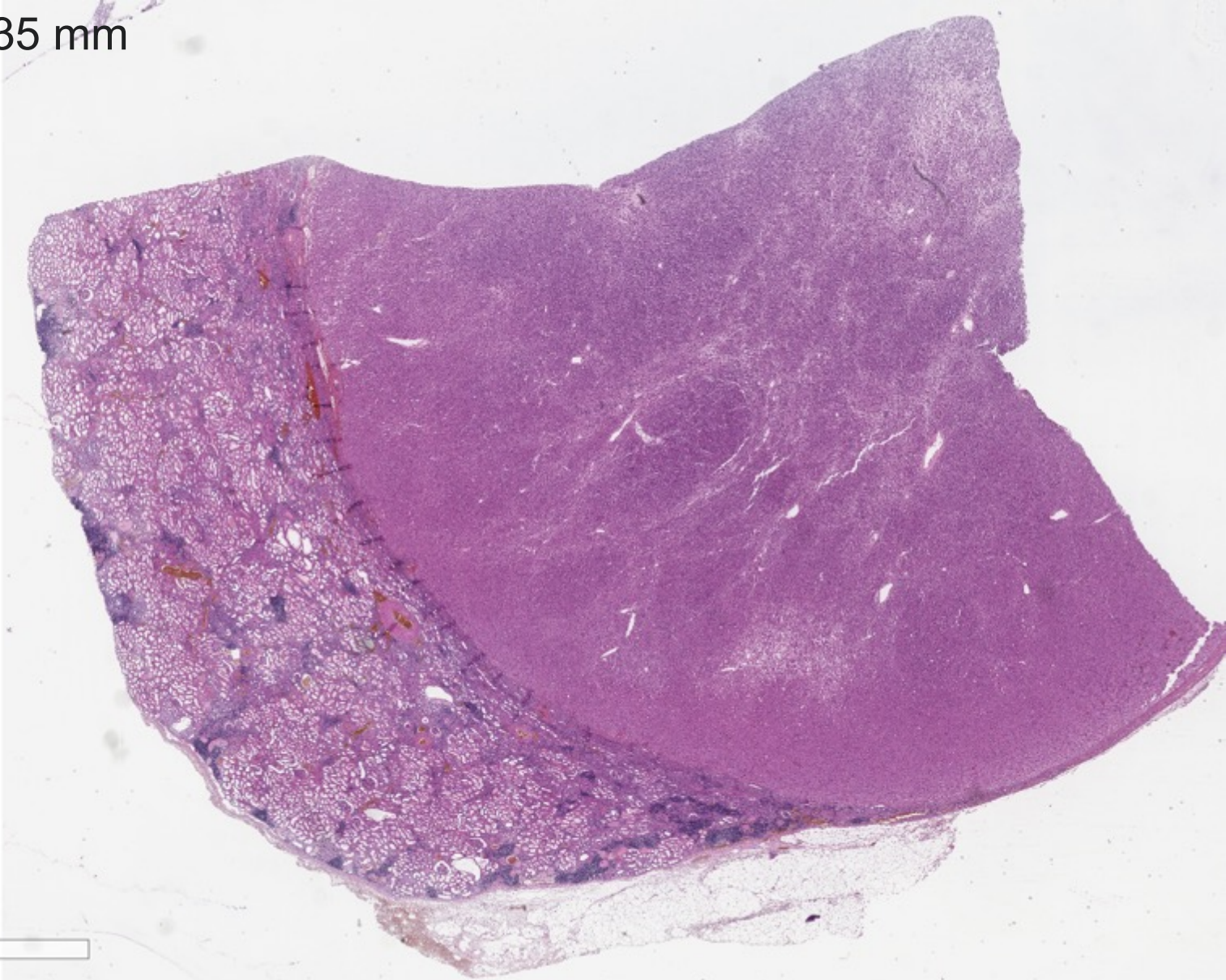
případ č. 7

Klinické údaje & makropopis

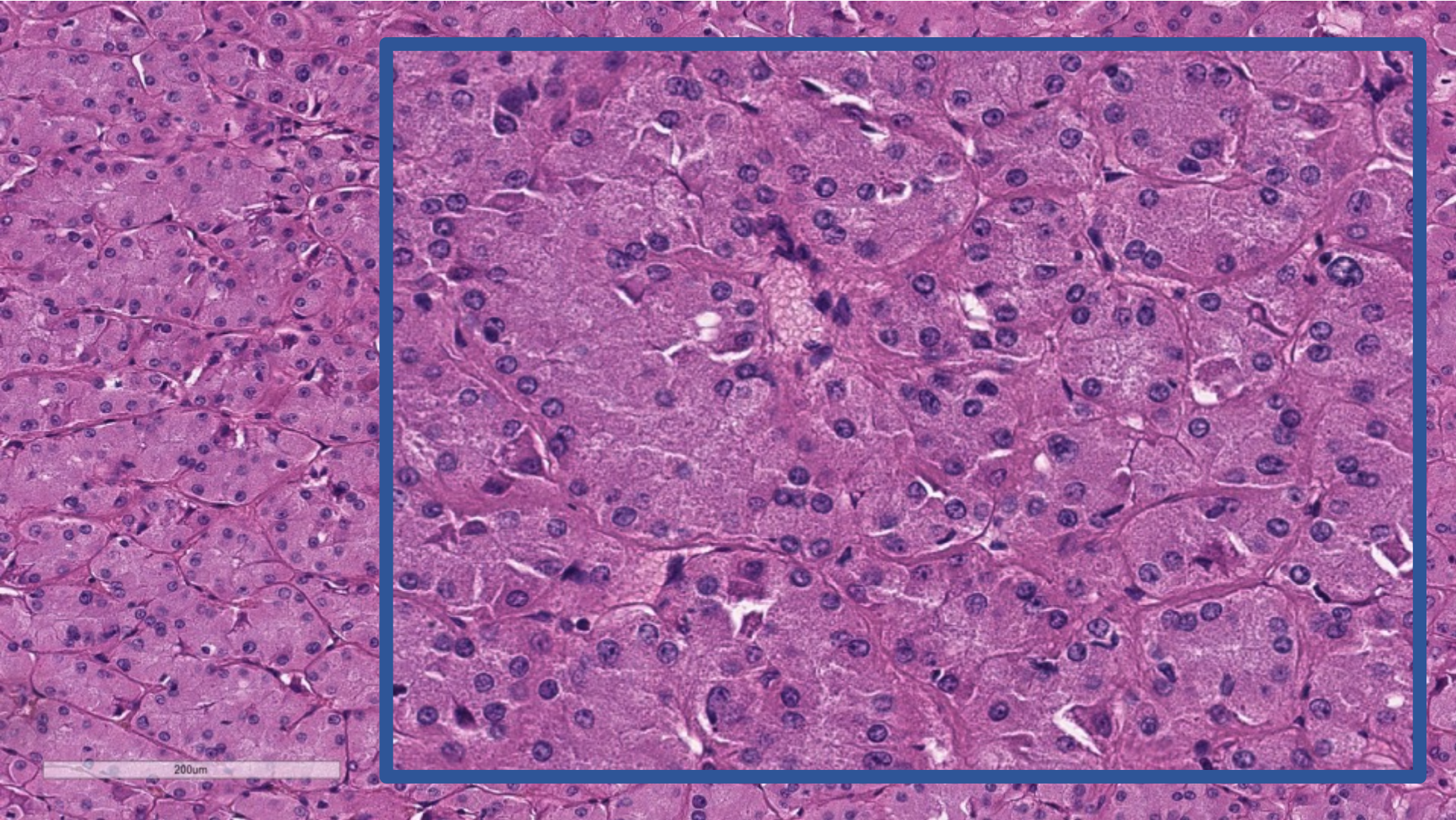
- Muž, 58 let, pravostranná nefrektomie pro 2 tumory
- Ledvina 125 x 55 x 55 mm s vícečetnými dobře ohraničenými tumory velikosti 35 mm, 20 mm, 10 mm, 7 mm, 4 mm a 3 mm

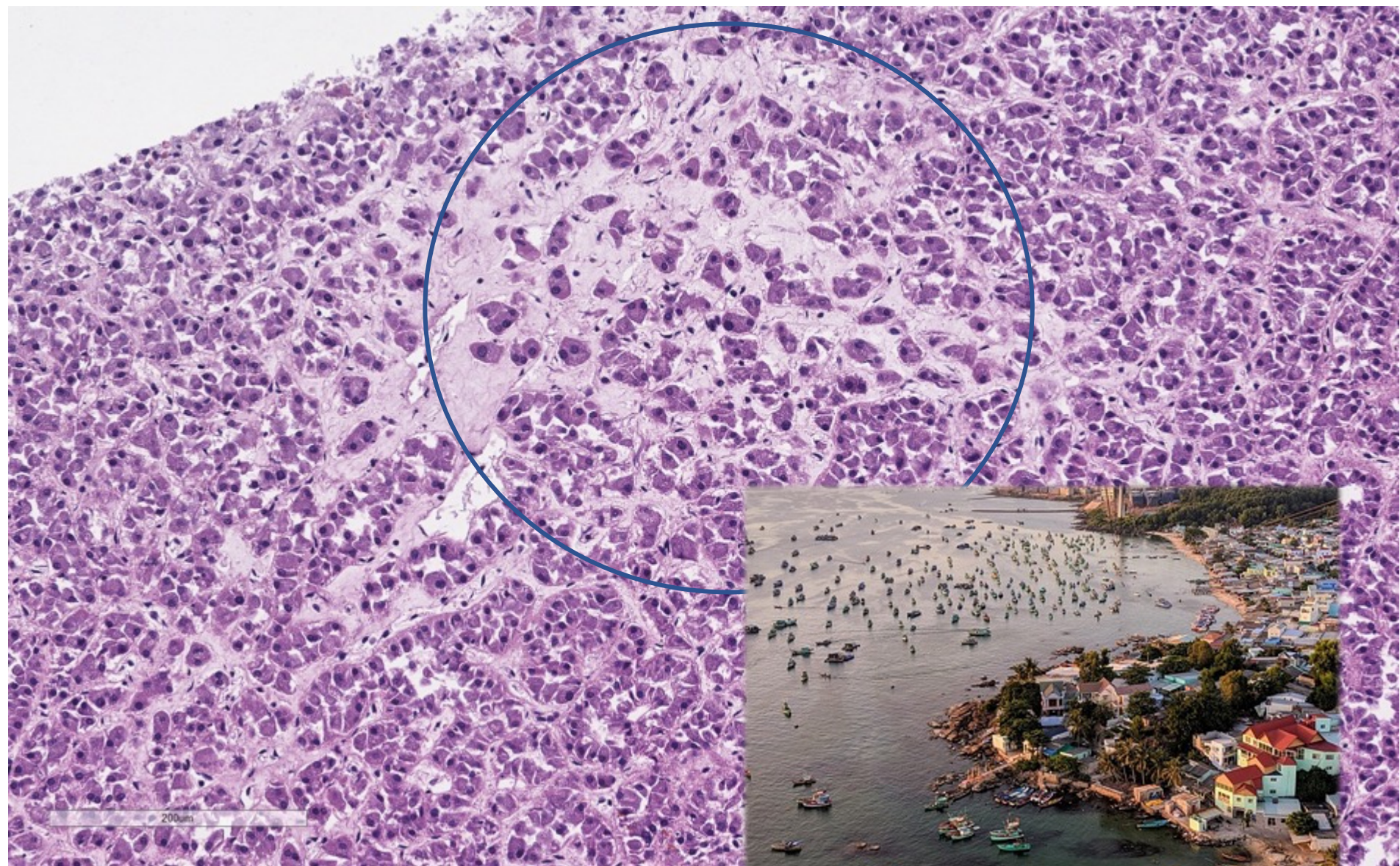


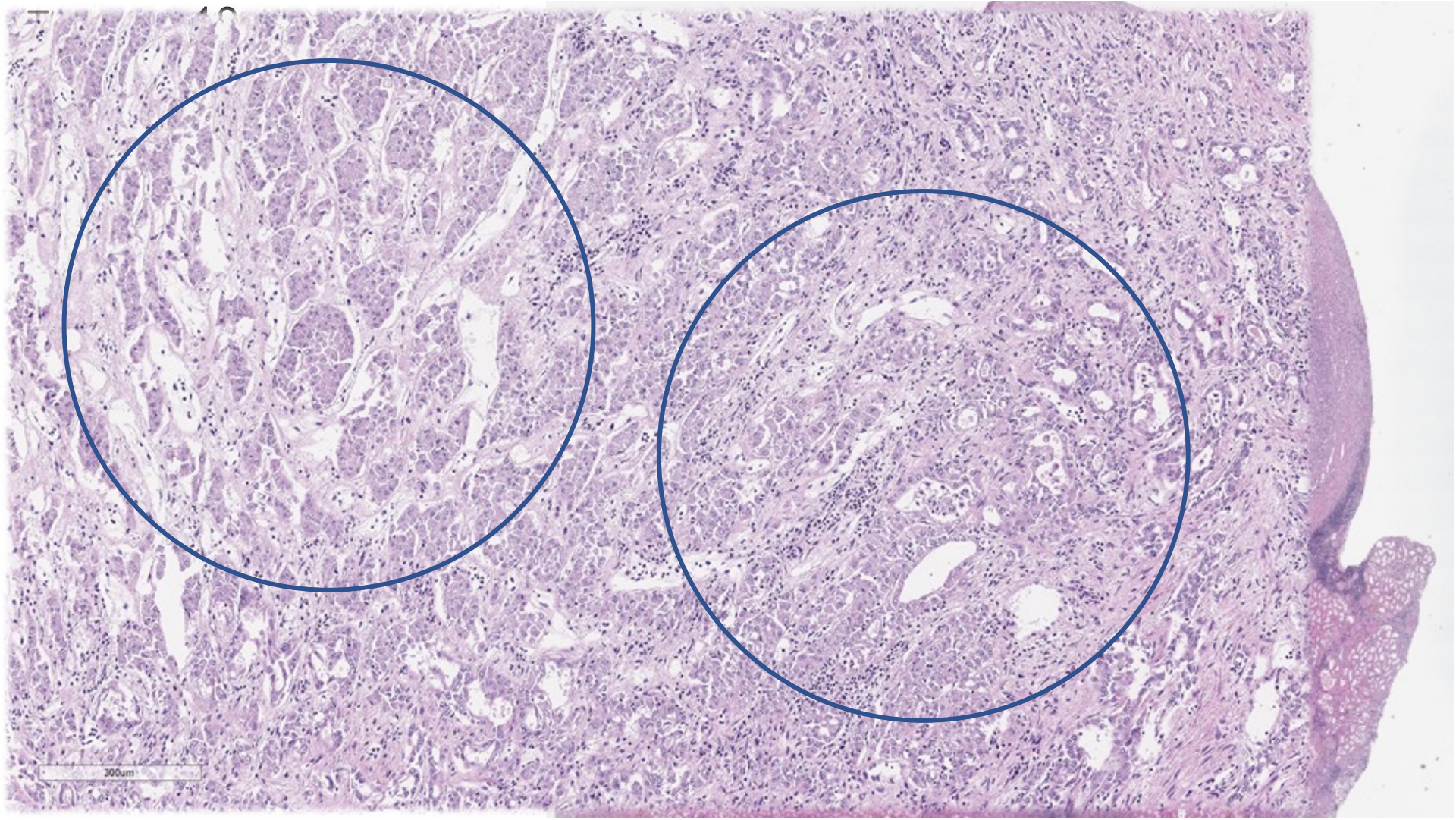
Tumor \varnothing 35 mm

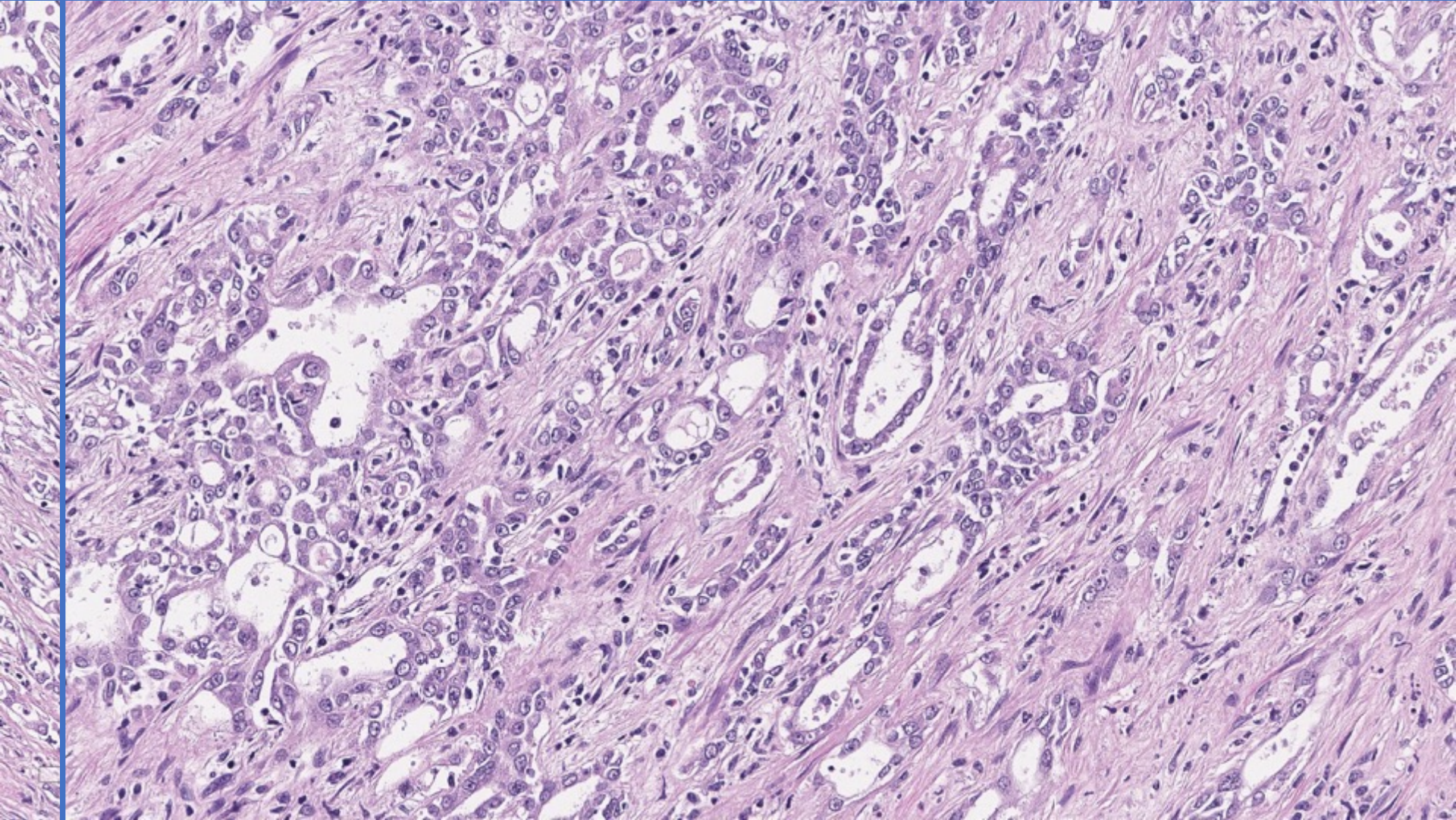


4mm

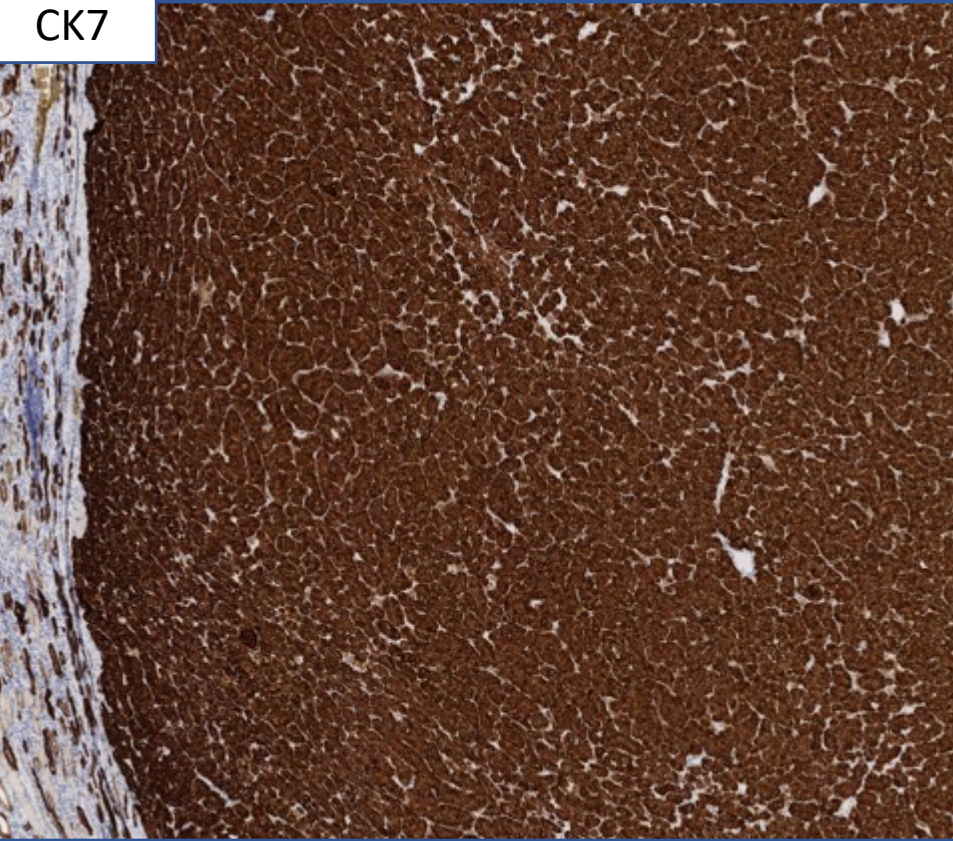




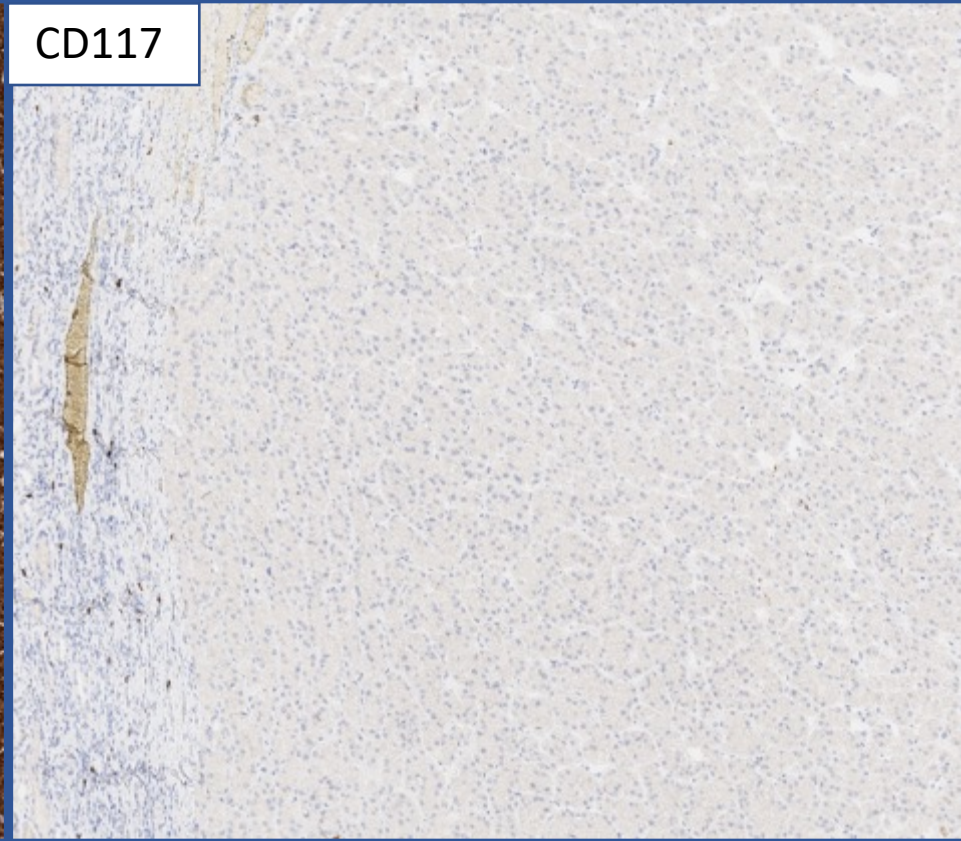




CK7



CD117

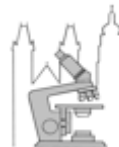

AMACR, vimentin, CAIX -

případ č. 7

Diagnóza

Low grade onkocytární tumor(y) (LOT)



případ č. 7

Low grade onkocytární tumor (LOT)

Nová jednotka v 5. edici WHO klasifikace

Většinou malé (cca 3 cm), unifokální

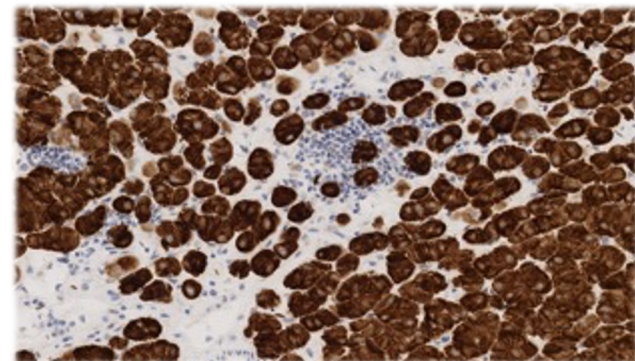
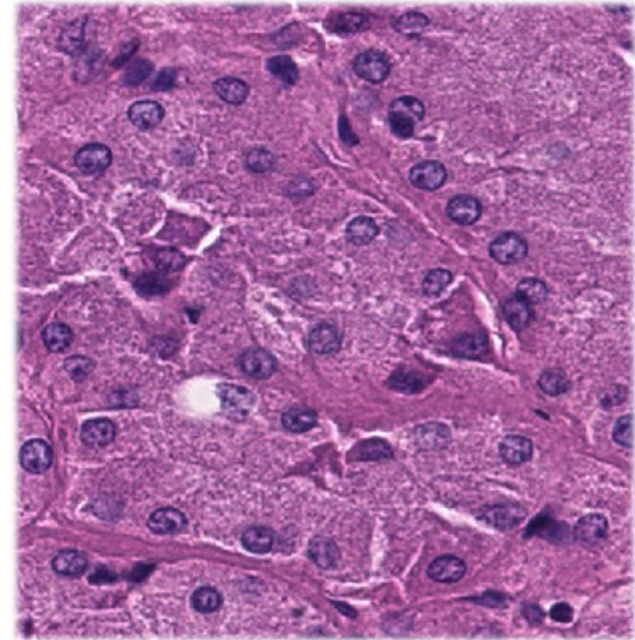
Dobře ohraničené, většinou bez pouzdra

Eosinofilní buňky s kulatými či oválnými jádry
+/- s delikátním perinukleárním haló

Architektonika solidní s edematózními
oblastmi s pruhy buněk či jednotlivě
rozptýlenými buňkami

Některé případy mohou mít fokálně tubulární
či tubuloretikulární růstový vzor se zavzetím
preexistujících renálních tubulů

(Guo, Virchows Arch 2021)



případ č. 7

Low grade onkocytární tumor (LOT)

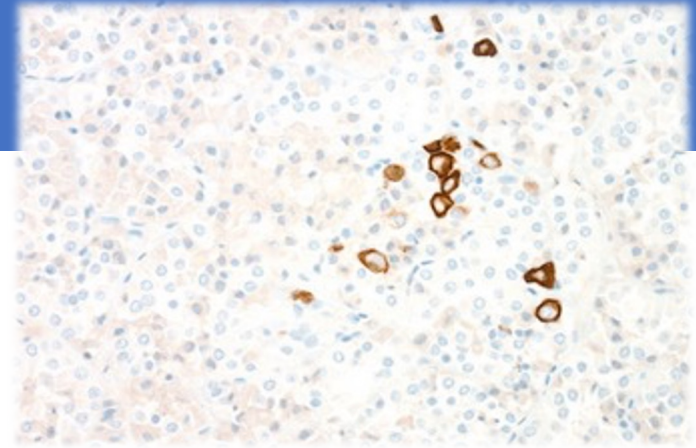
- Benigní
 - Některé dříve diagnostikované jako eosinofilní varianta chromofobního karcinomu
-
- Sporadické
 - Asociované s komplexem tuberózní sklerózy
 - Vznikající v terénu end-stage renal disease (ESRD)

Multifokalita popisována doposud pouze v souvislosti s TSC a ESRD (Kravtsov, *Hum Pathol* 2021)

případ č. 7

Diferenciální diagnóza

- Onkocytom
- Chromofobní renální karcinom



<https://www.webpathology.com/image.asp?case=64&n=38>

	CK7	CD117
Onkocytom	+ Rozptýlených bb	+
LOT	+ difúzně	-
ChRCC	+ difúzně	+