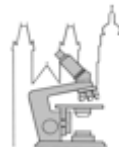

Případ č. 7

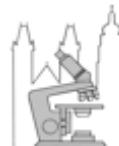Helena Hornychová
(Petra Kašparová)

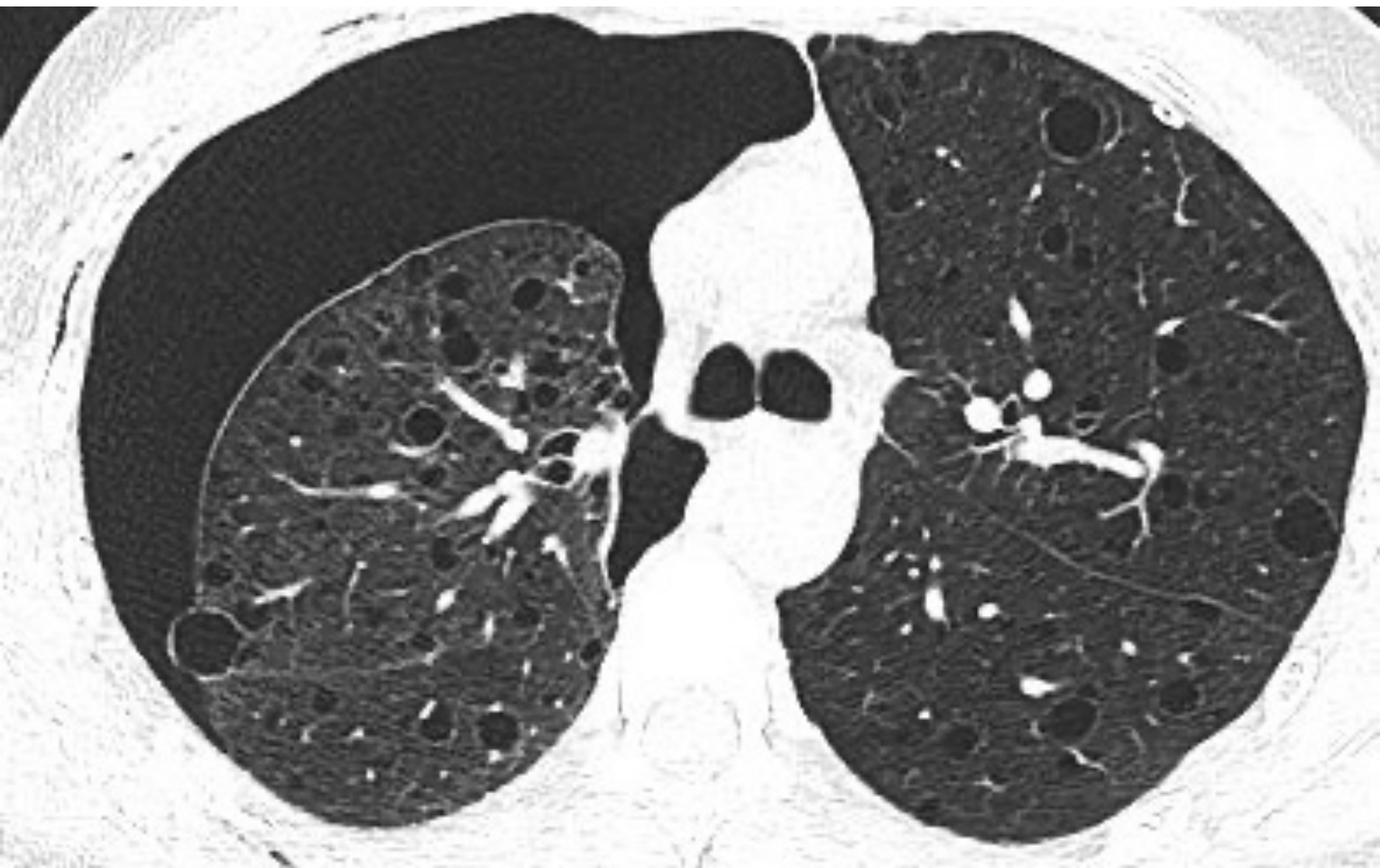

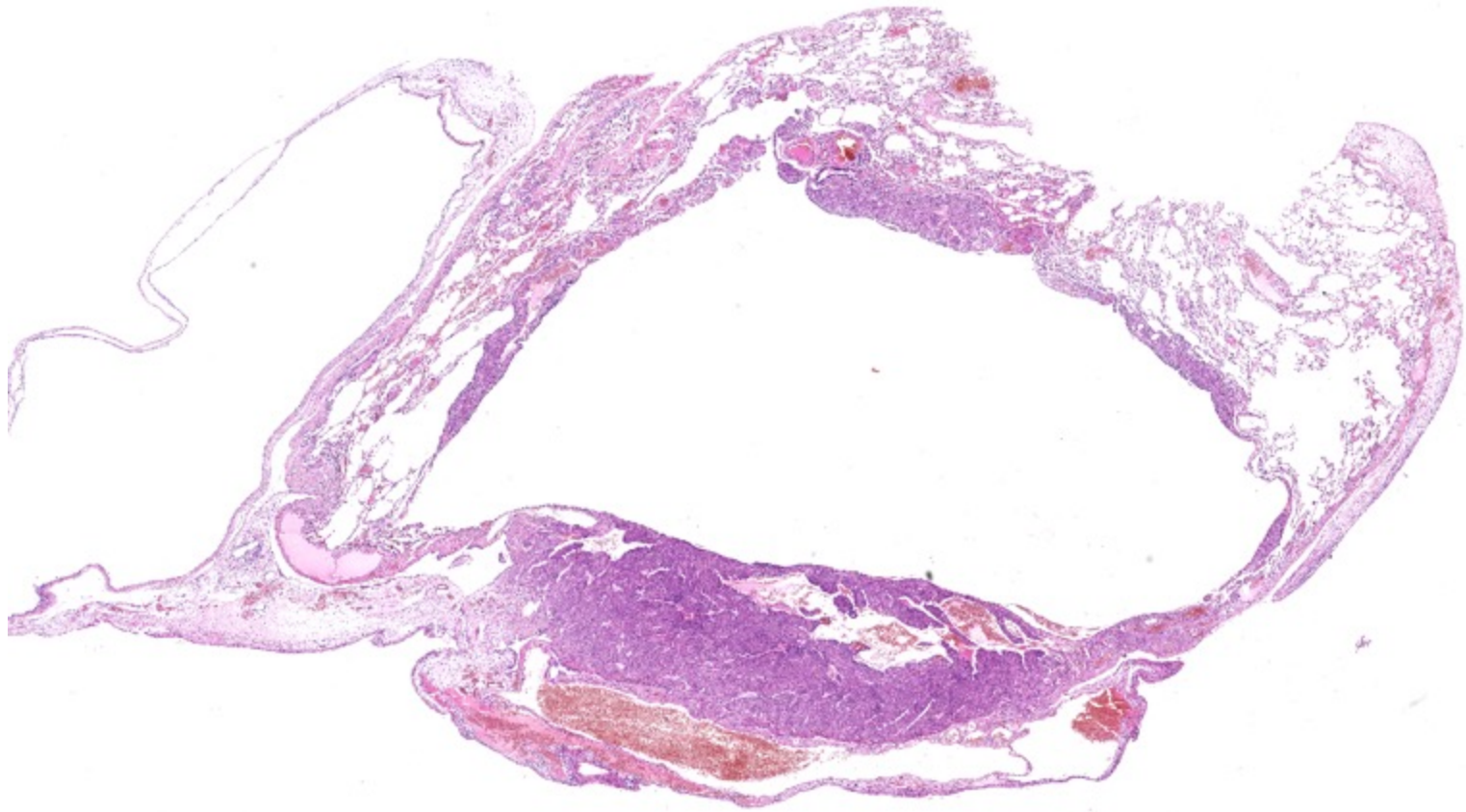
případ č. 7

Klinické údaje

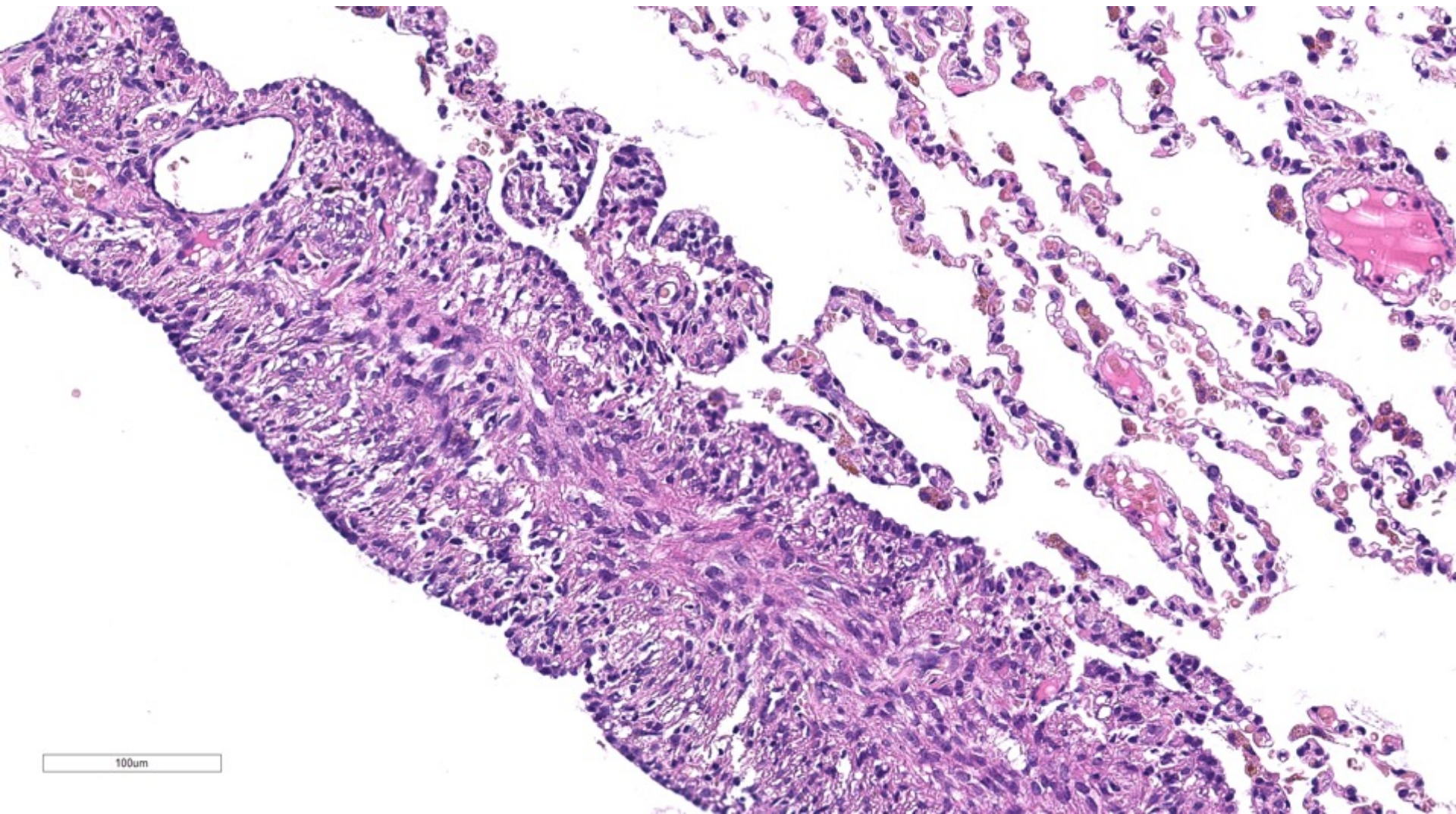
- pacientka (25 let) s oboustranným spontánním pneumothoraxem
- **OA:** astma bronchiale, opakované spontánní pneumotoraxy, stav po resekci ledviny pro angiomyolipom
- **CT:** obraz vícečetných plicních cyst
- chirurgická sanace pneumothoraxu, s resekcí části plíce
- **Makroskopicky:** tři části plíce s dutinovitými útvary



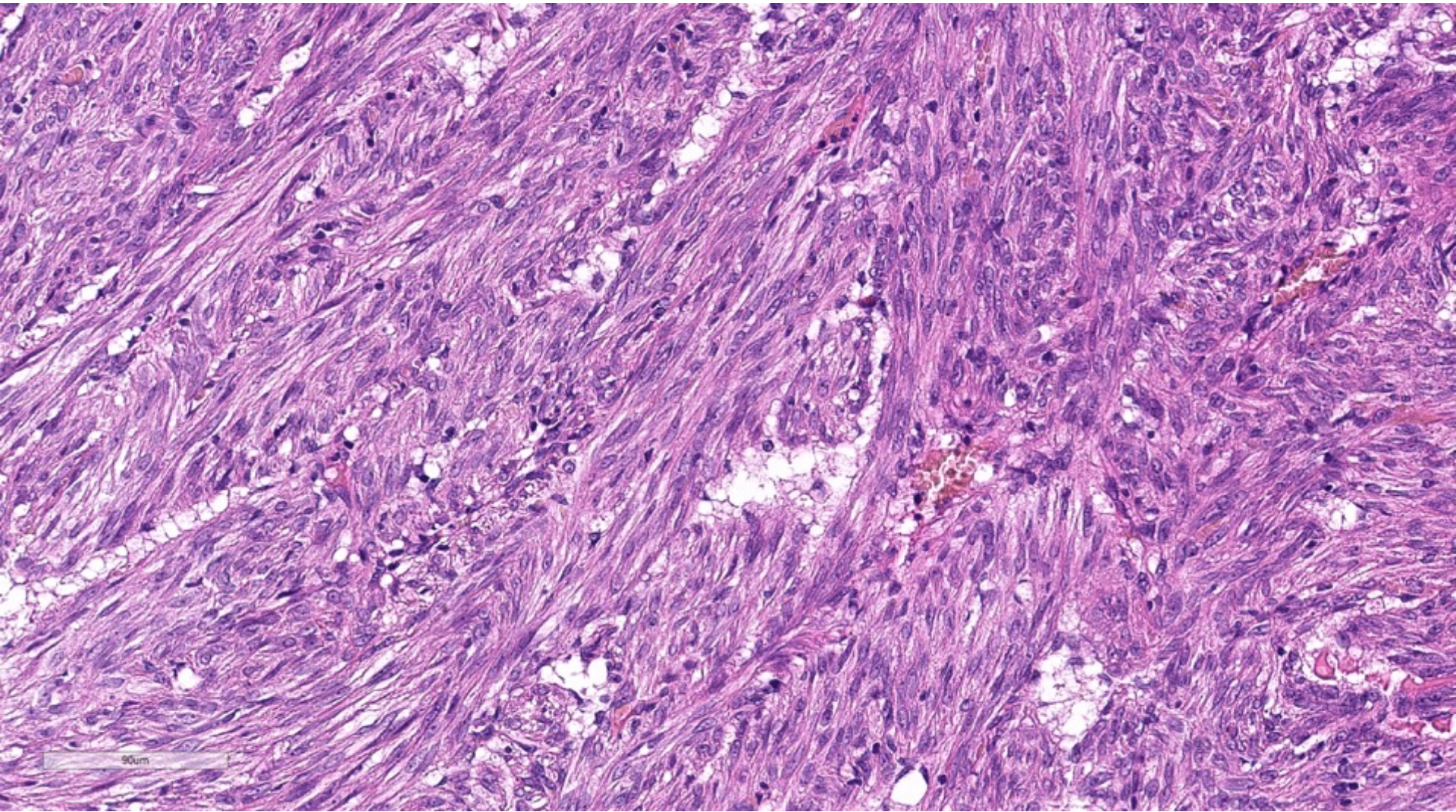




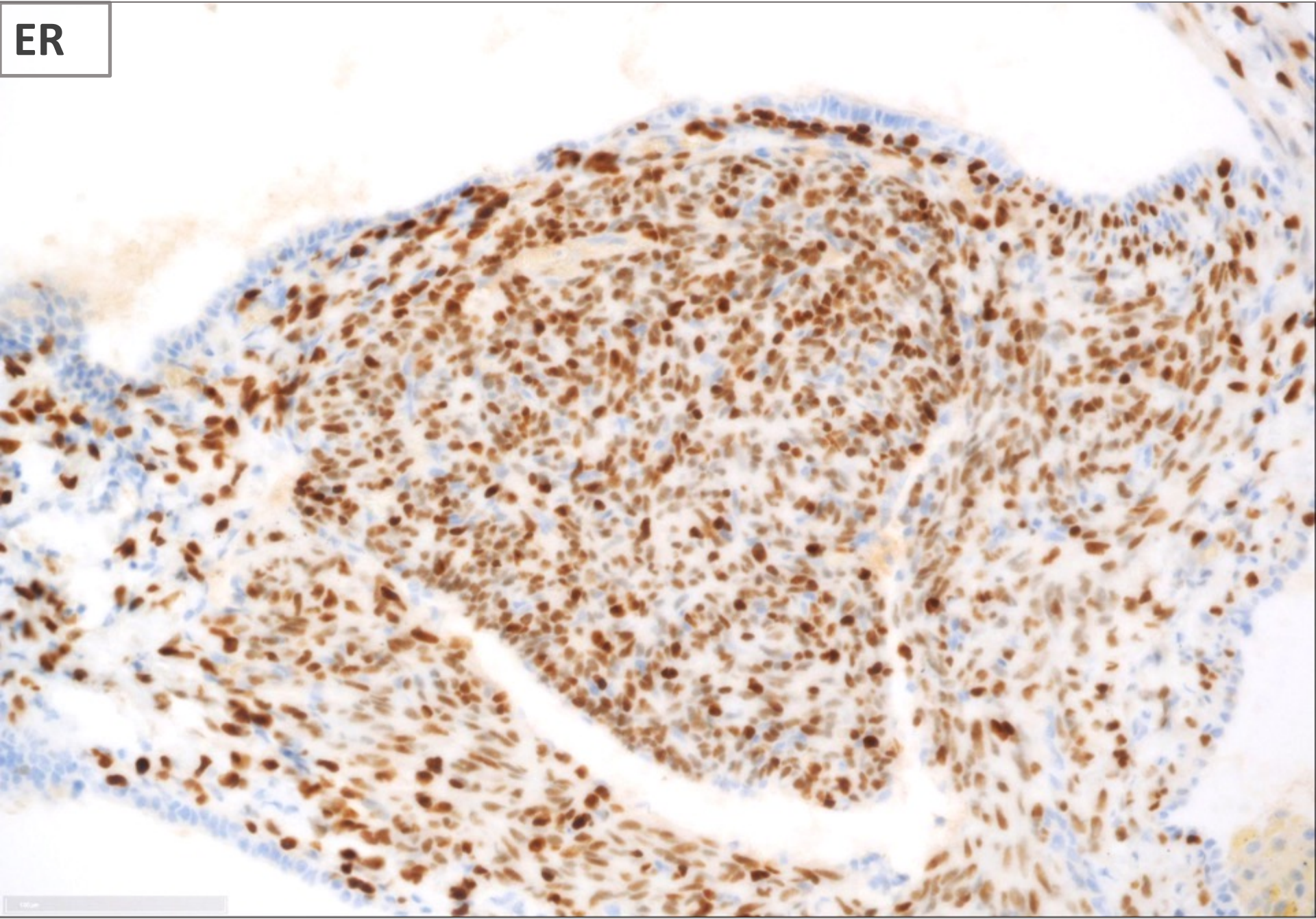
2mm



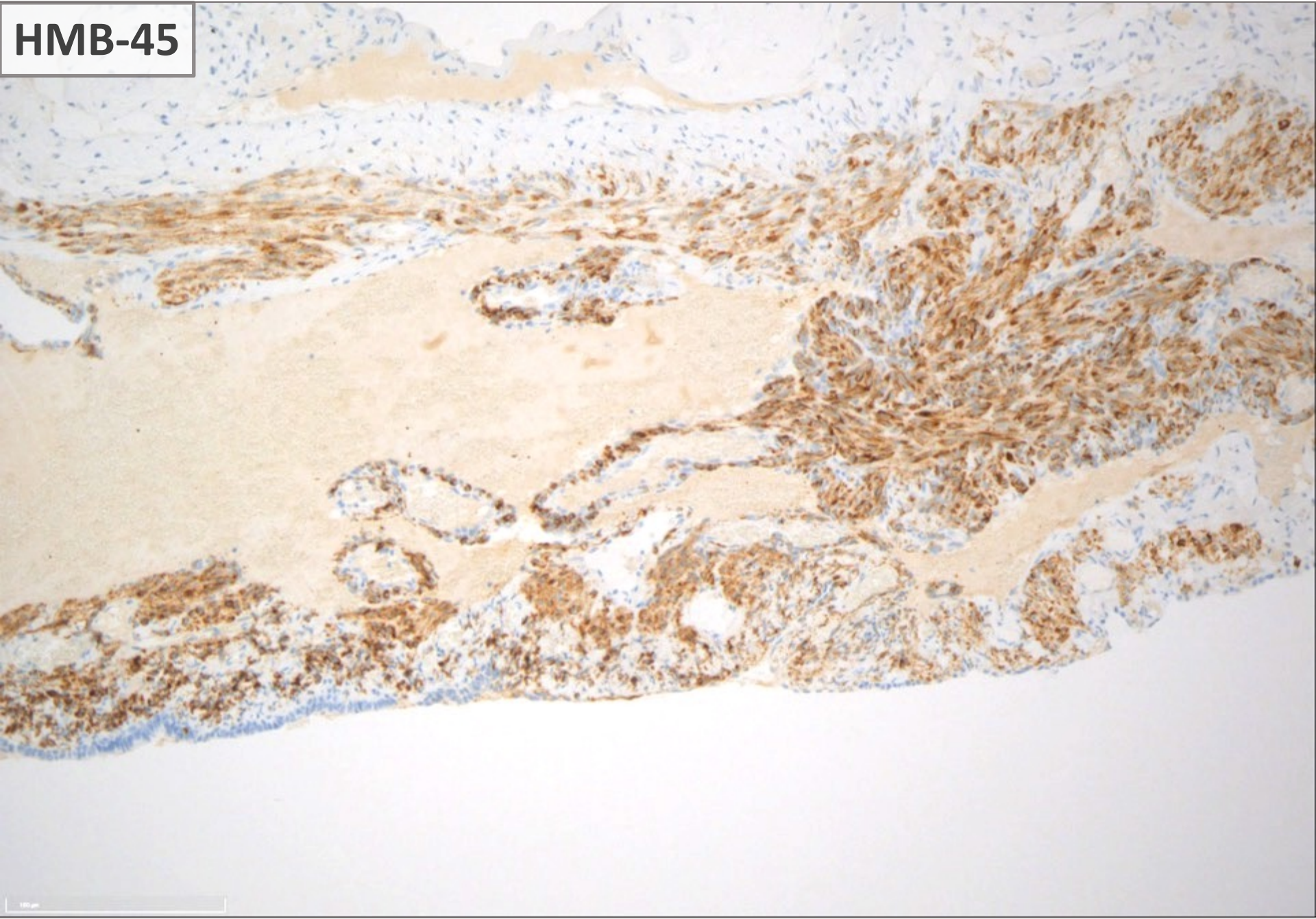
100um



ER



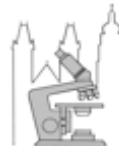HMB-45



případ č. 7

Diagnóza

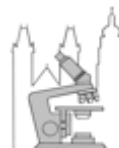Lymfangioleiomyomatóza



případ č. 7

Lymfangioleiomyomatóza

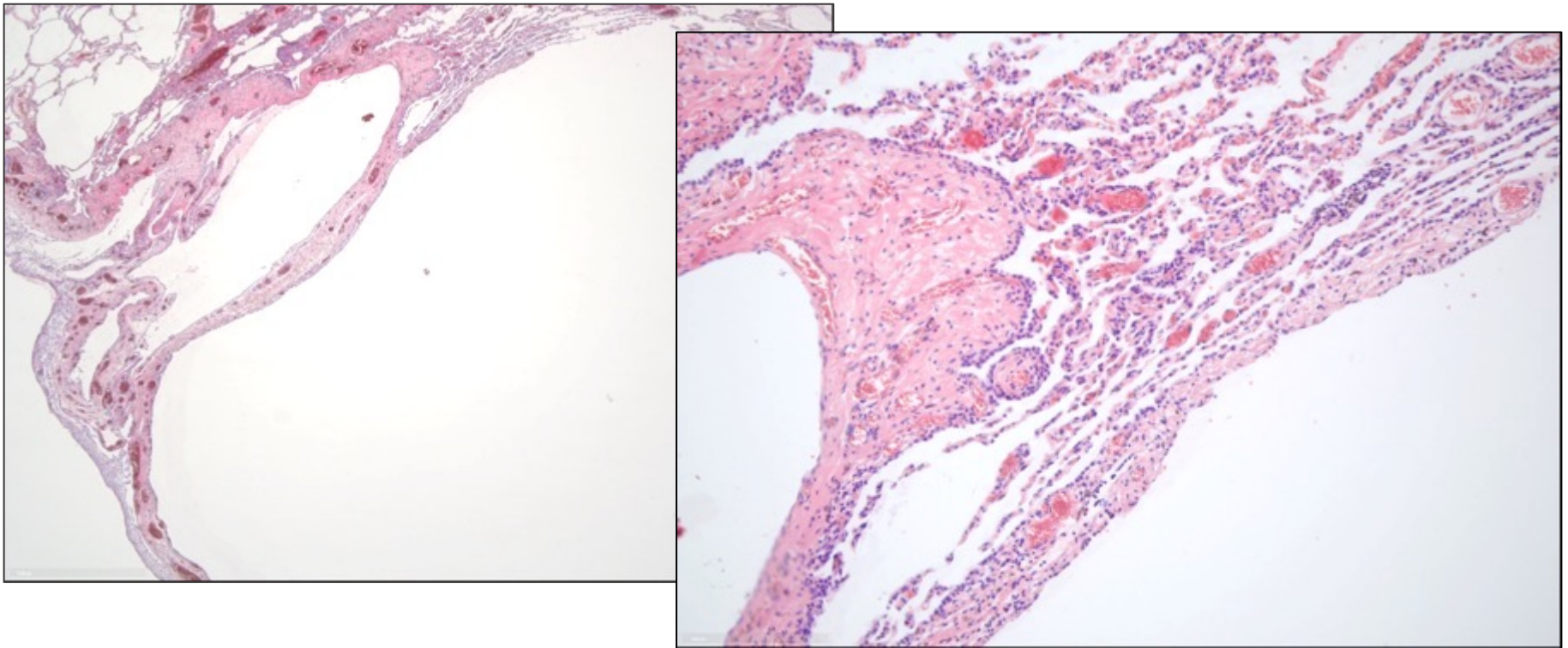
- řadí se do skupiny PEComů
- postiženy typicky ženy ve fertilním věku
- výskyt sporadicky (inaktivační mutace TSC2, méně často TSC1) nebo v asociaci s tuberozní sklerózou (autosomálně dominantní, mutace TSC1 nebo TSC2)
- asociace s výskytem angiomyolipomu



případ č. 7

Dif dg

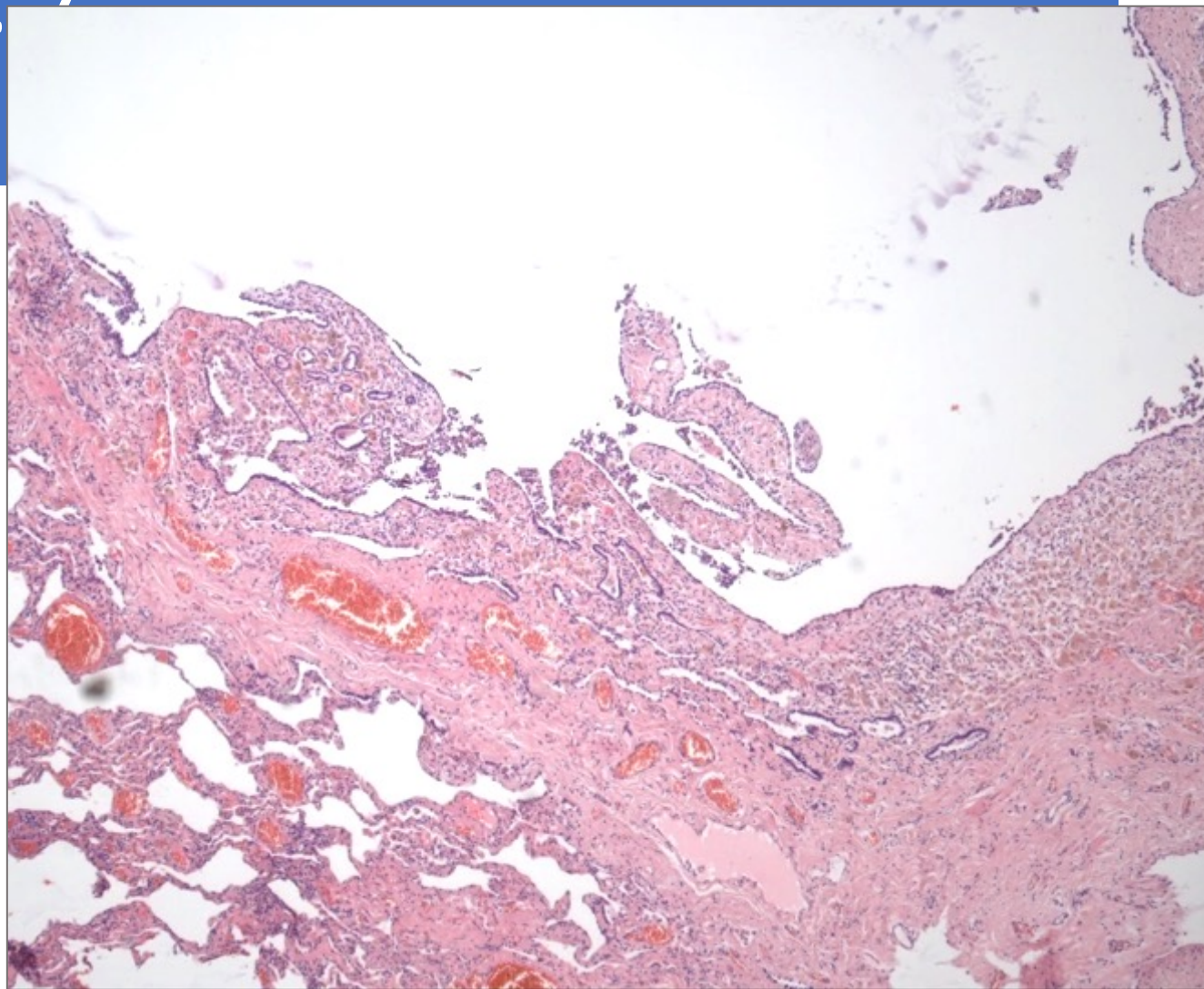
- Emfyzém



případ č. 7

Dif dg

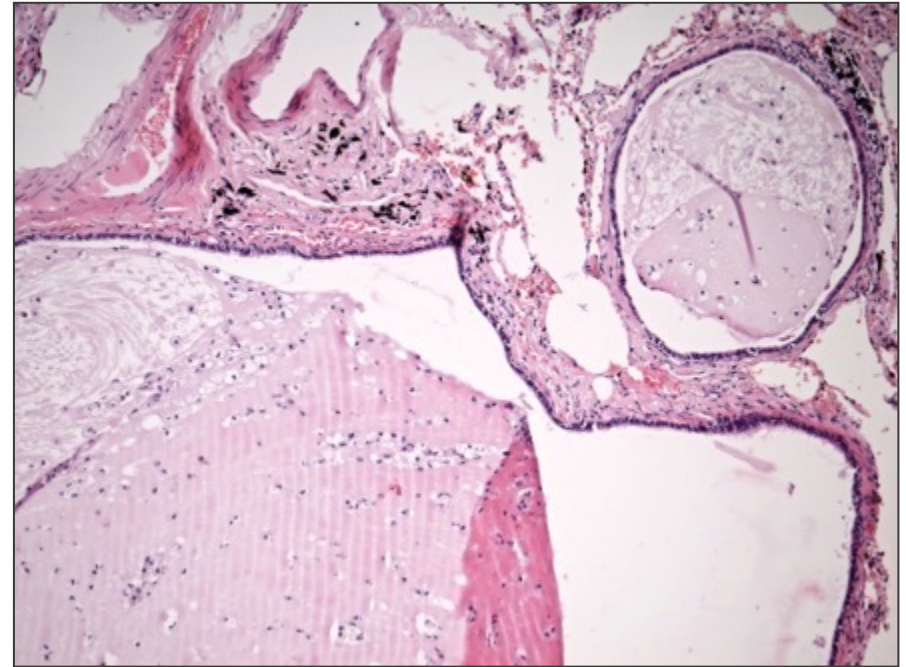
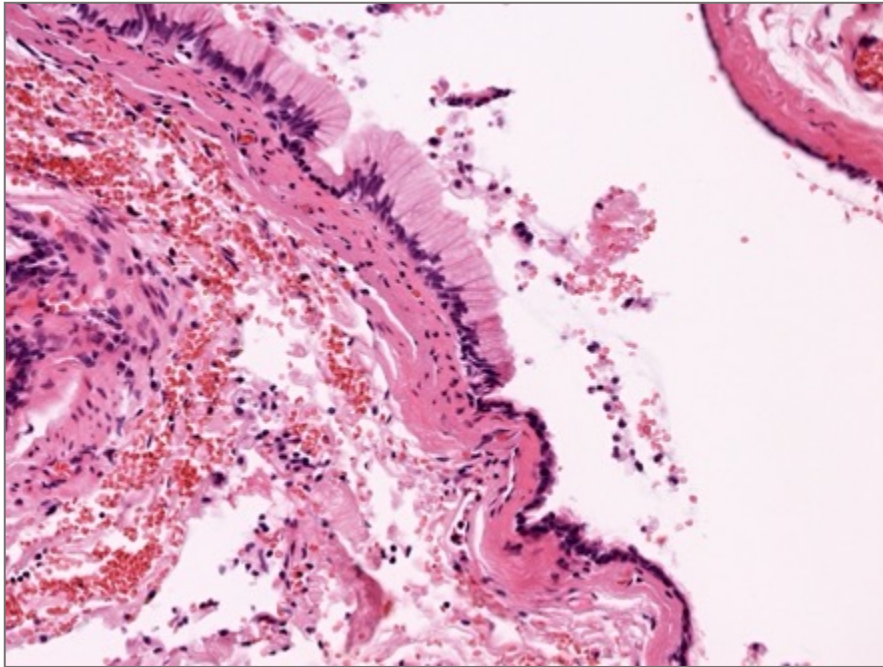
- LCH



případ č. 7

Dif dg

- CPAM



případ č. 7

Dif dg

- SFT

