22. Seminář mladých patologů

22. – 23. 10. 2021

Litomyšl

Případ č. 9

Jiří Soukup

případ č. 9
Klinické údaje

- žena, 83 let
- konzultace H.B., dva bloky z omenta
- makroskopie: omentum 100 x 70 x 20 mm se srůsty a šedavou hmotou
- bez anamnestických údajů – v minulosti po adenexektomii a hysterektomii

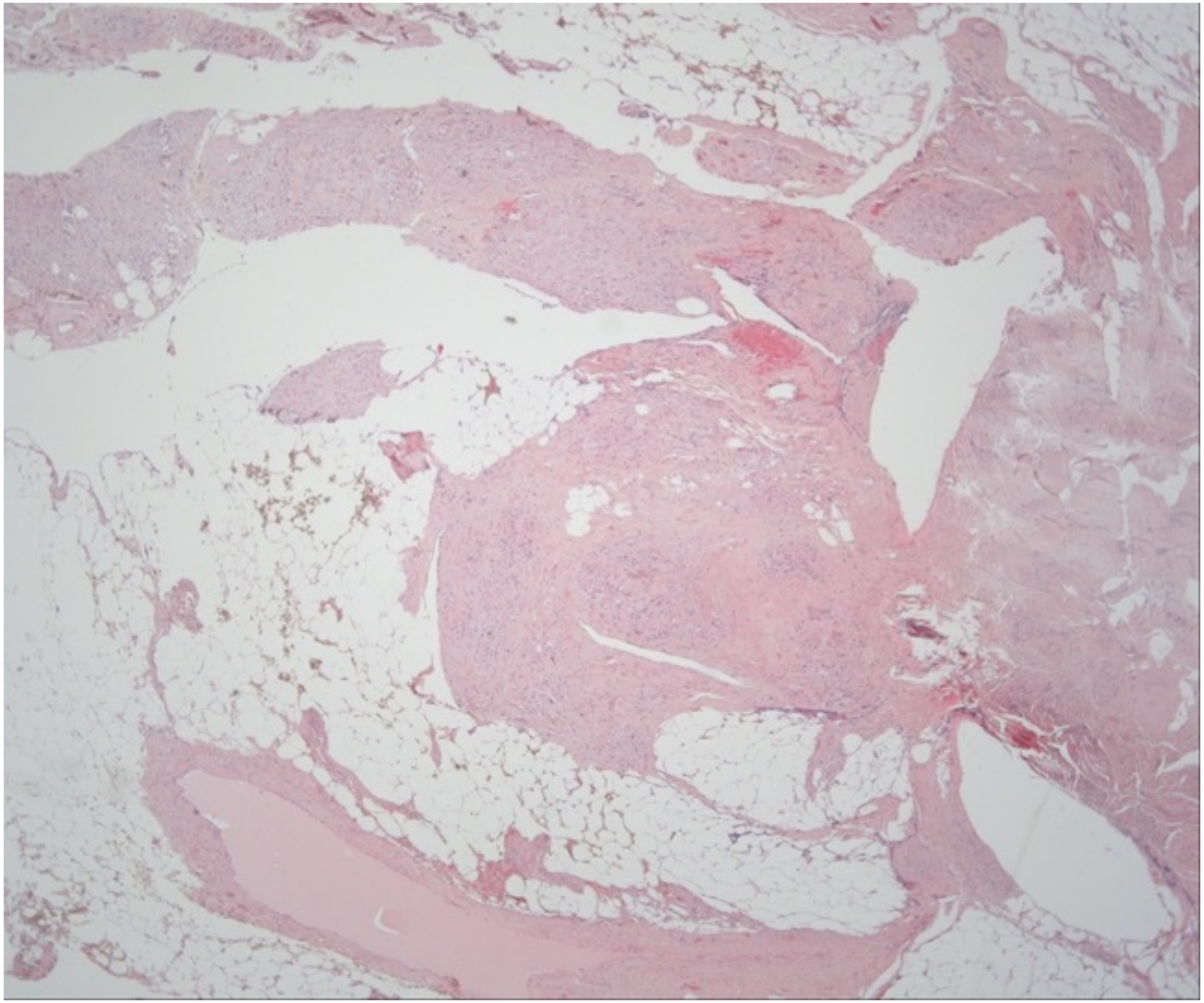

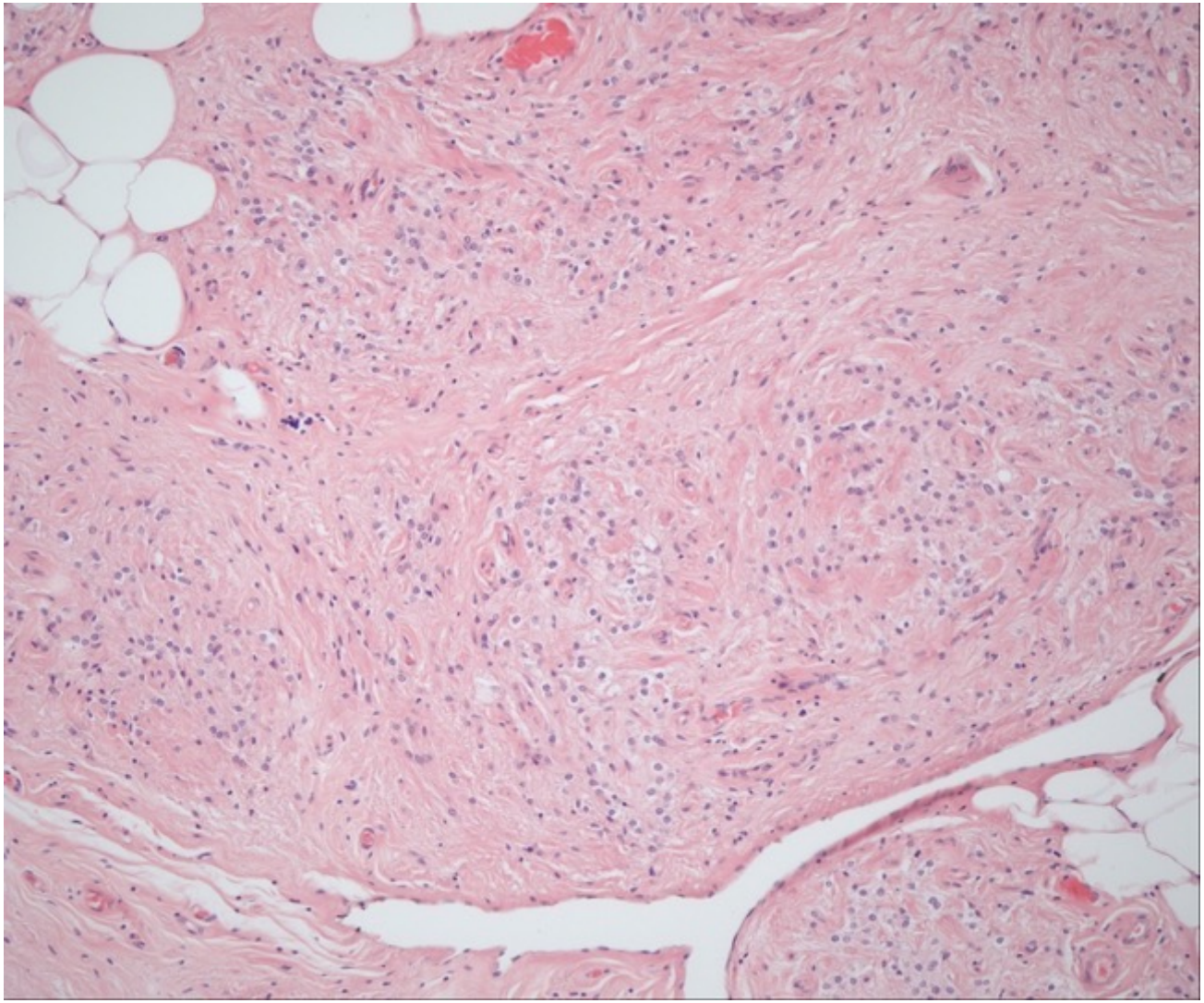

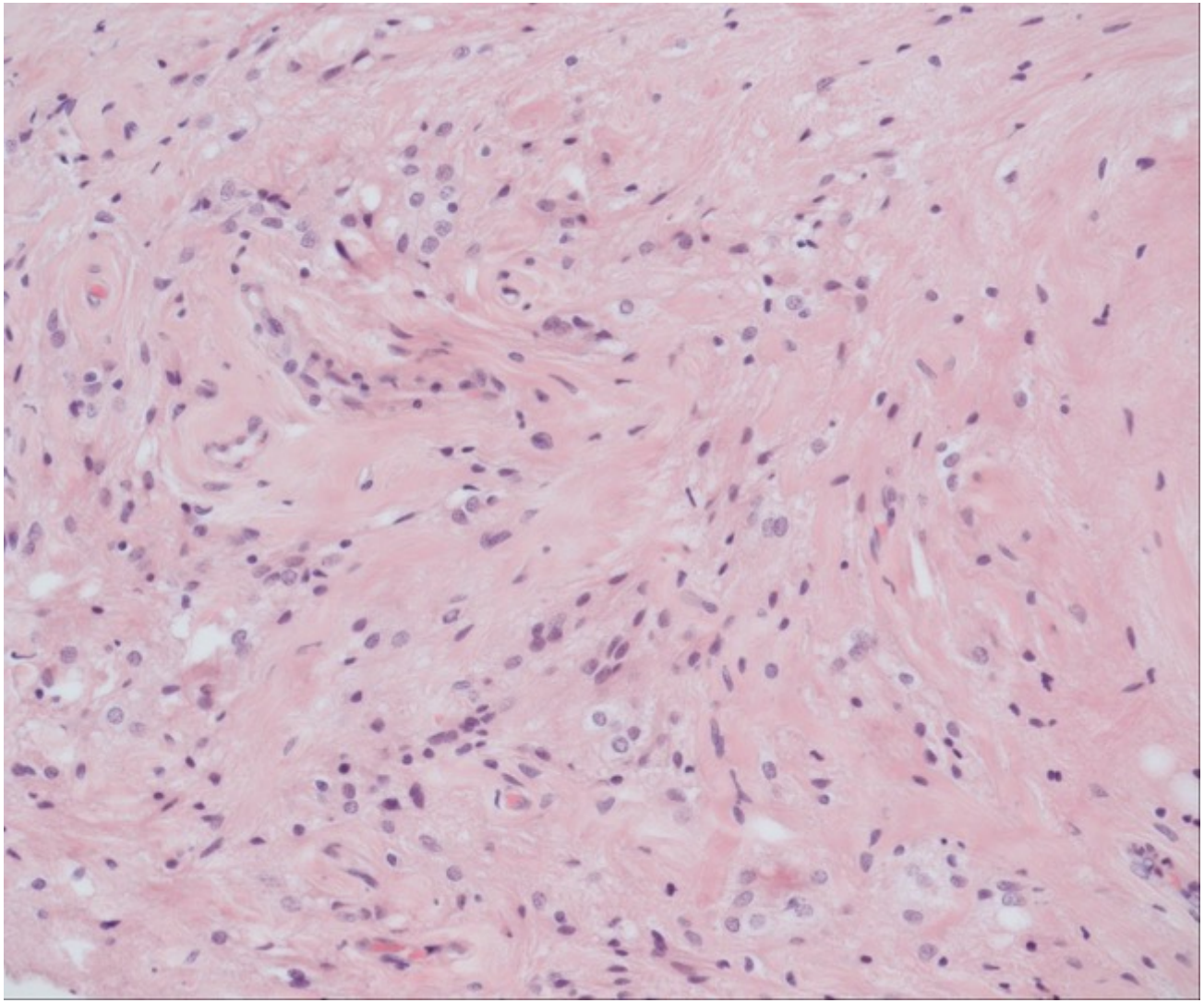

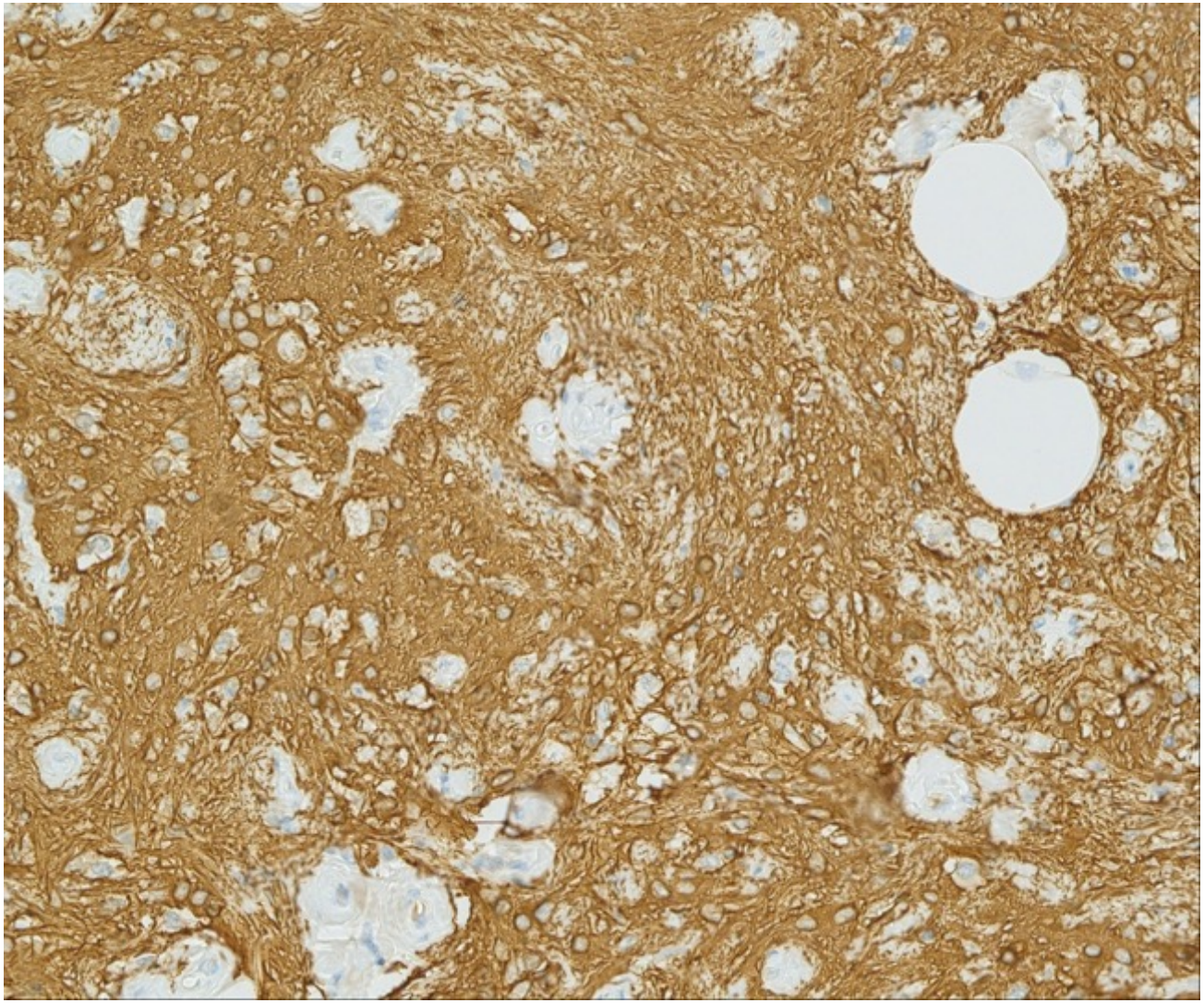

GFAP

případ č. 9
Diagnóza

Gliomatóza peritonea

případ č. 9
Gliomatóza peritonea

- implanty zralé gliální tkáně v peritoneu (omentum, uzliny,..)
- noduly, masivní postižení
- vzácné, WHO grade 0, dobrá prognóza

- nejčastěji spojené s ovariálním teratomem, spíše nezralým, různý grade
- Th.: odvisí od terapie teratomu, GP se sleduje, chirurgicky řeší komplikace

případ č. 9
GP – teorie vzniku

1. ruptura pouzdra teratomu - šíření lymfatickými cévami
   (postižení regionálních uzlin dříve než peritonea)
2. z pluripotentní kmenové buňky Müllerianského systému
   - rozvoj GP stimulují působky teratomu
   - GP u ventrikuloperitoneálního shuntu
   - GP nemá stejný genetický profil jako teratom

případ č. 9
GP – teorie vzniku

- asymptomatické, náhodně zjištěné
- nezralé teratomy s GP vykazují lepší prognózu než by odpovídalo jejich grade
- GP rychlejší a častější rekurence teratomu
- progrese:

  - fibroblastická transformace
  - malignizace – glioblastom

případ č. 9
Dif Dg

- **GTS** – growing teratoma syndrom – změna zralosti po chemoterapii

  - GP vždy pouze zralá tkáň, vždy pouze čistě gliální (u GTS můžou být i jiné tkáně, často nezralé)

- Světlobuněčný melanom

- Meningoteliální nodul

- Karcinomatóza