22. Seminář mladých patologů

22. – 23. 10. 2021

Litomyšl

Případ č. 7

Václav Stejskal

případ č. 7
Klinické údaje

- muž, 64 let, incidentální rentgenový nález objemného tumoru v levém dolním plicním laloku
- atypická resekce levého dolního laloku

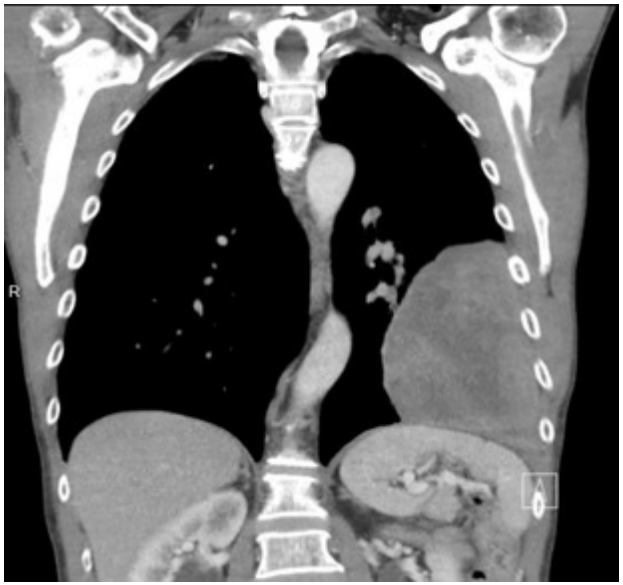

Okrouhlé, laločnaté, dobře ohraničené ložisko 150 x 110 x 85 mm

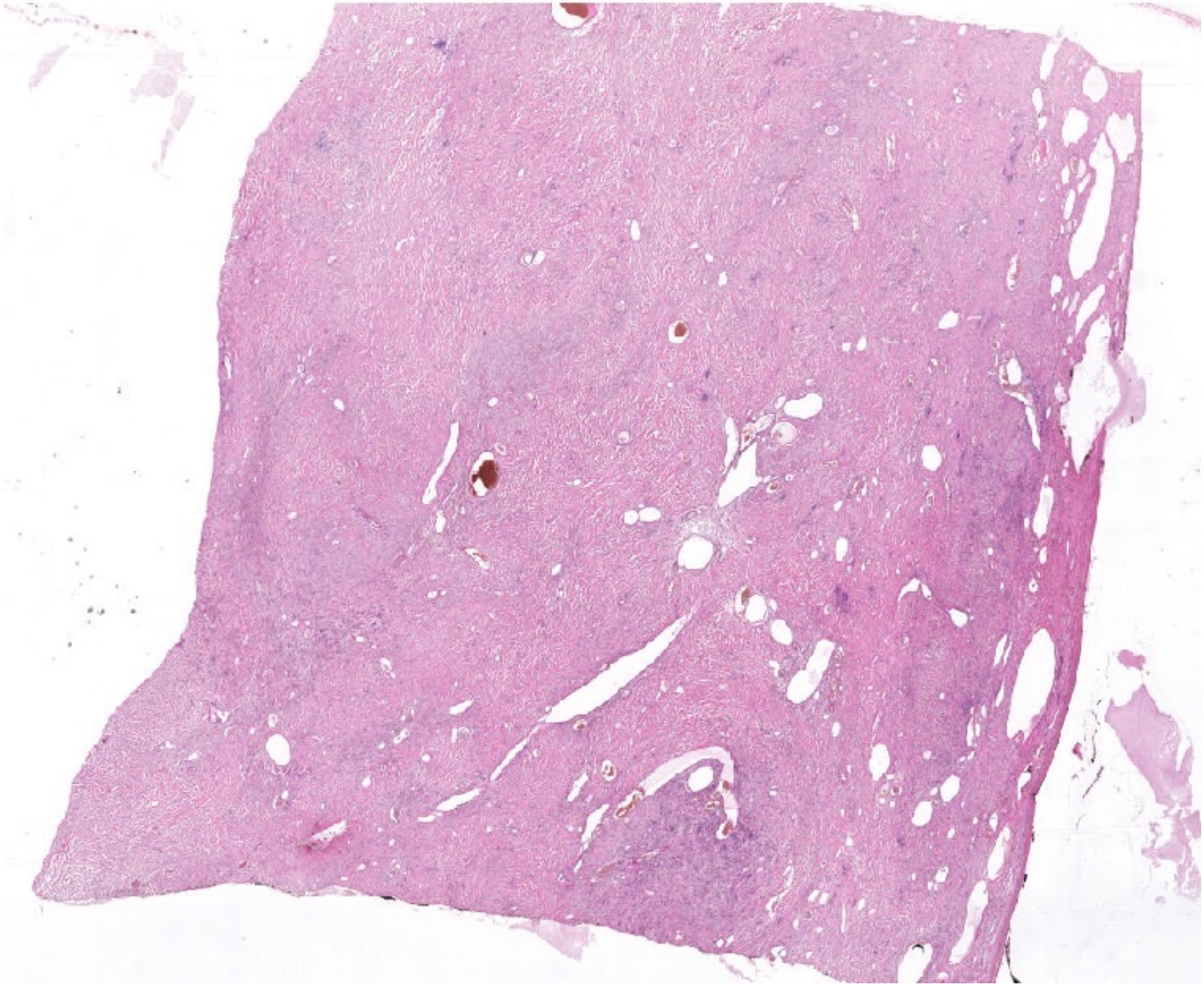

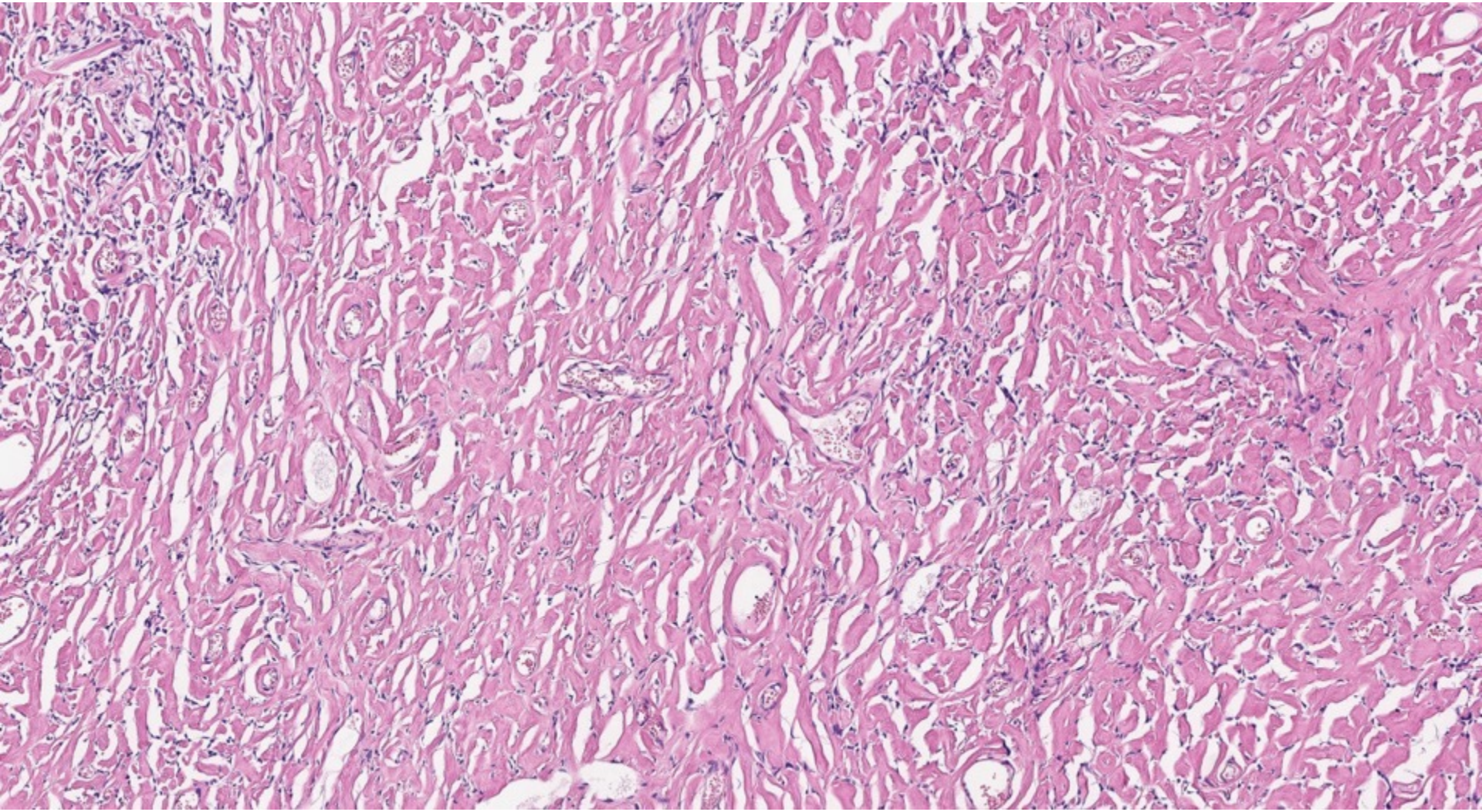

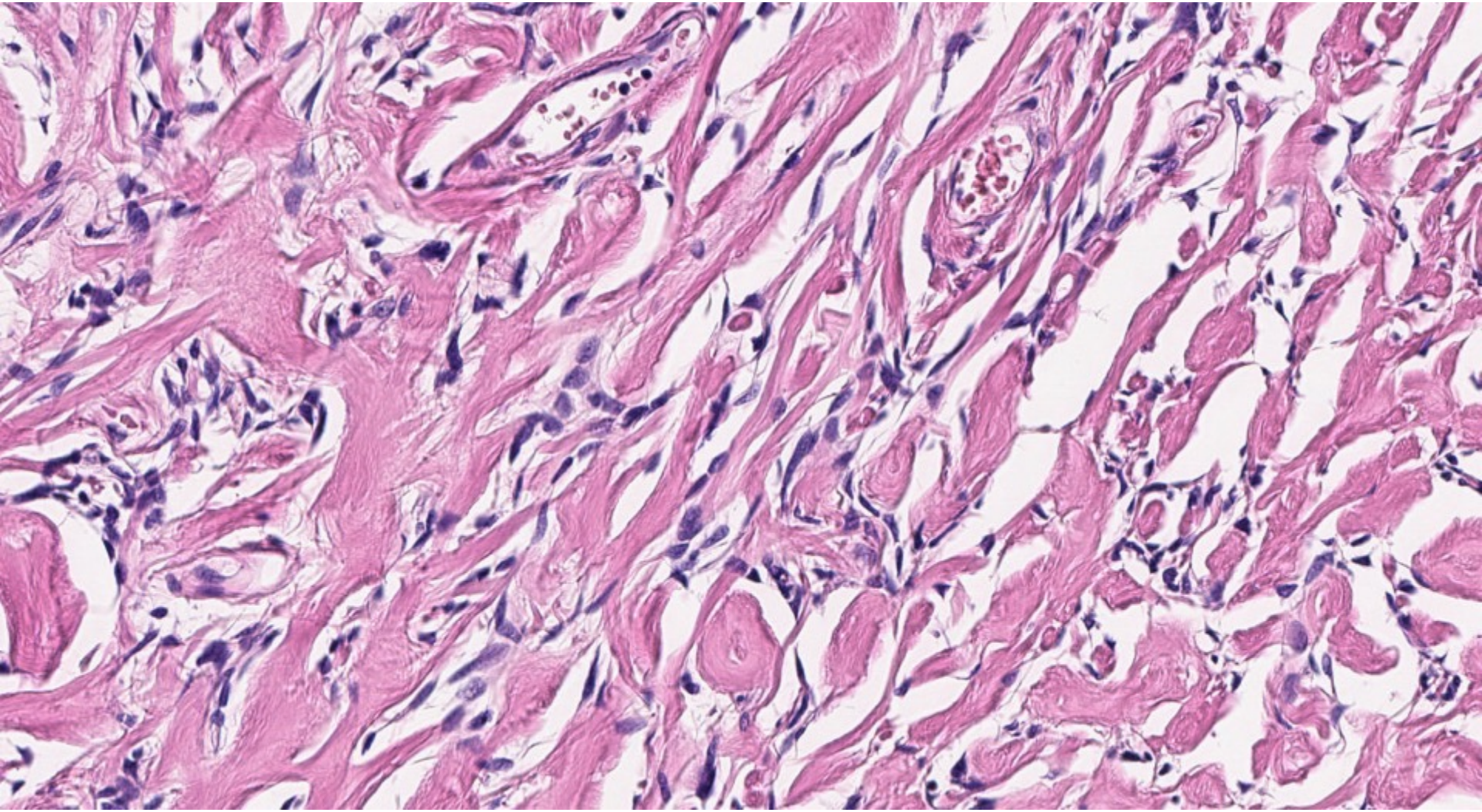

BCL2

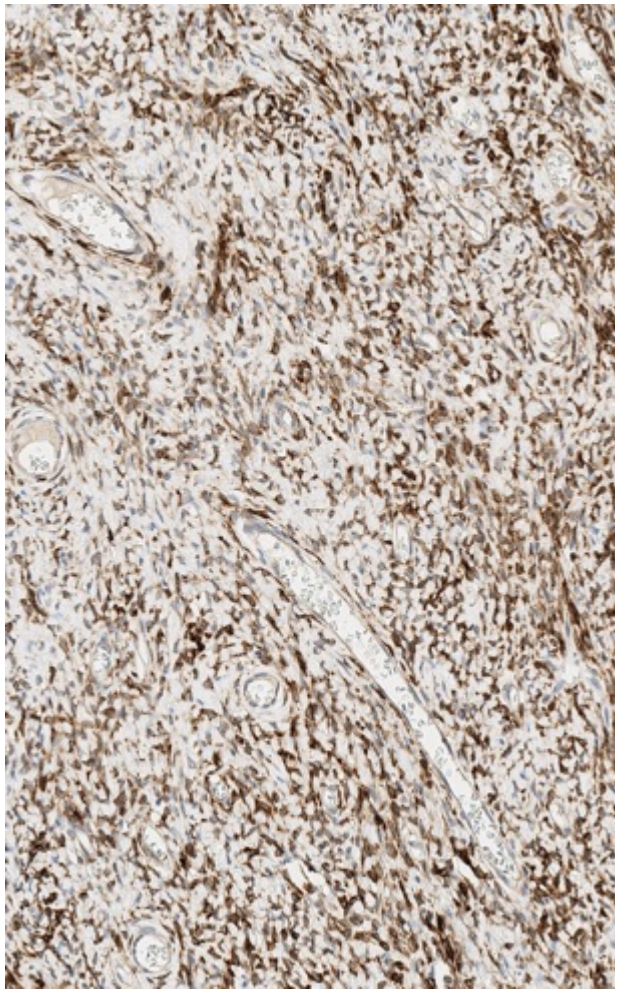

CD34

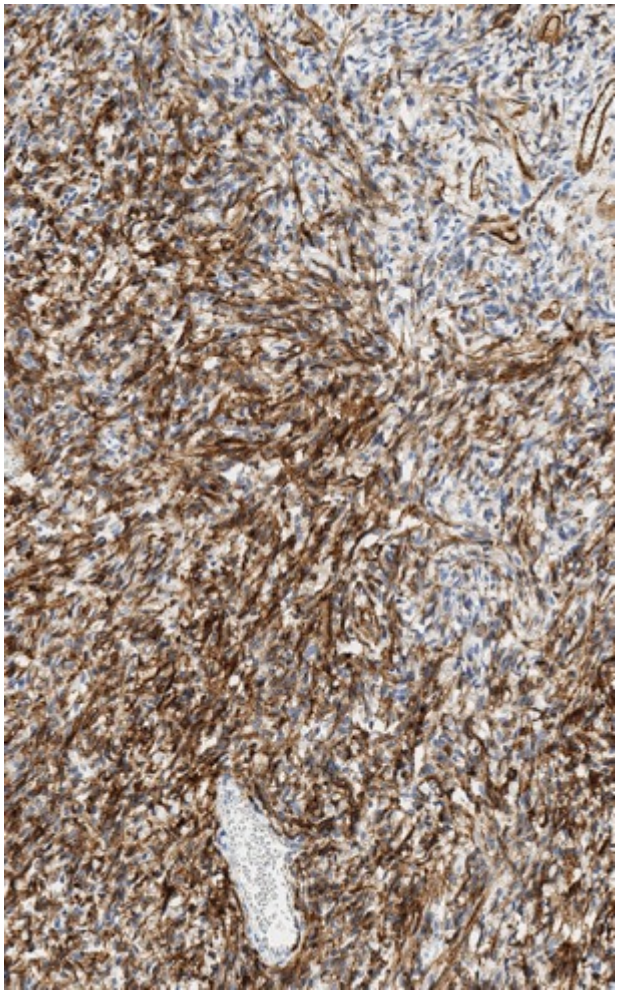

STAT6

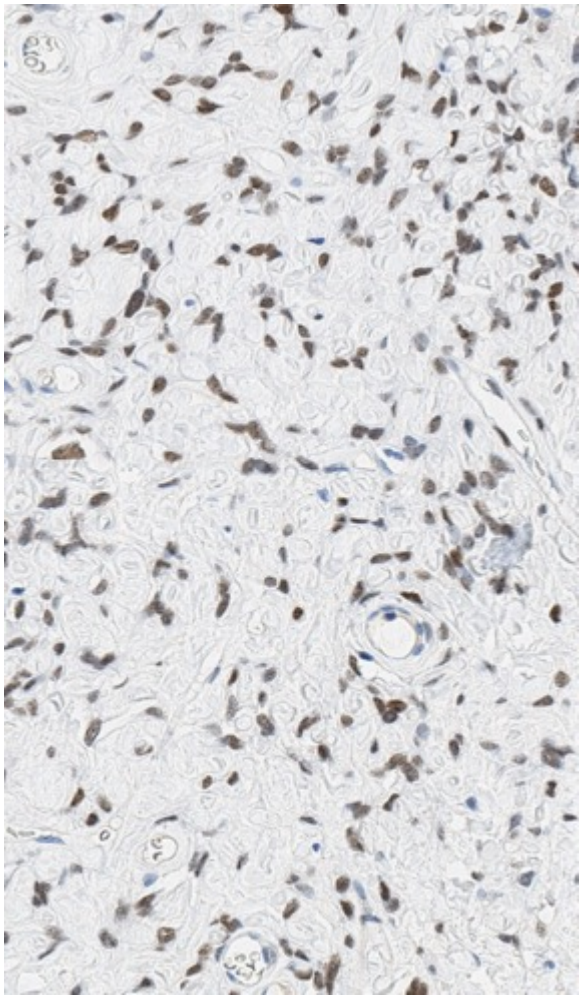

případ č. 7
Souhrn

- **HE**:
  - blandní, uniformní, vřetenité buňky s menším množstvím cytoplasmy bez konkrétního růstového vzoru („patternless pattern“)
  - kolagenní stroma („ropey“ collagen)
  - parožnaté cévy (hemangiopericytoma-like)
- **IHCH**:
  - pozitivní v průkazu atg: CD34, bcl2 a **stat6**
  - negativní v průkazu atg: CK, CK5/6, WT1, calret, D2-40, SMA, S100, beta catenin

případ č. 7
Diagnóza

Solitární fibrózní tumor

případ č. 7
SFT

- mesenchymální fibroblastický tumor, NAB2-**STAT6**
- často intrathorakálně (viscerální pleura), ale 50-70 % jinde (preferenčně serózní membrány), velké rozměry
- KO: nespecifické plicní příznaky (kašel, dušnost, bolest na hrudi), pleurální výpotek, obstrukce DC, útlak cév a srdce, **asymptomaticky**
    - paraneoplastický sy: hypoglykémie (sekrece IGF-2)

případ č. 7
SFT

- nejčastěji v 6.-7. dekádě
- M=Ž, incidence 2.8 na 100 000
- **intermediální biologický potenciál**
- (vzácně metastazuje 5-10 %; lokální rekurence 10 %)

další partie tumoru

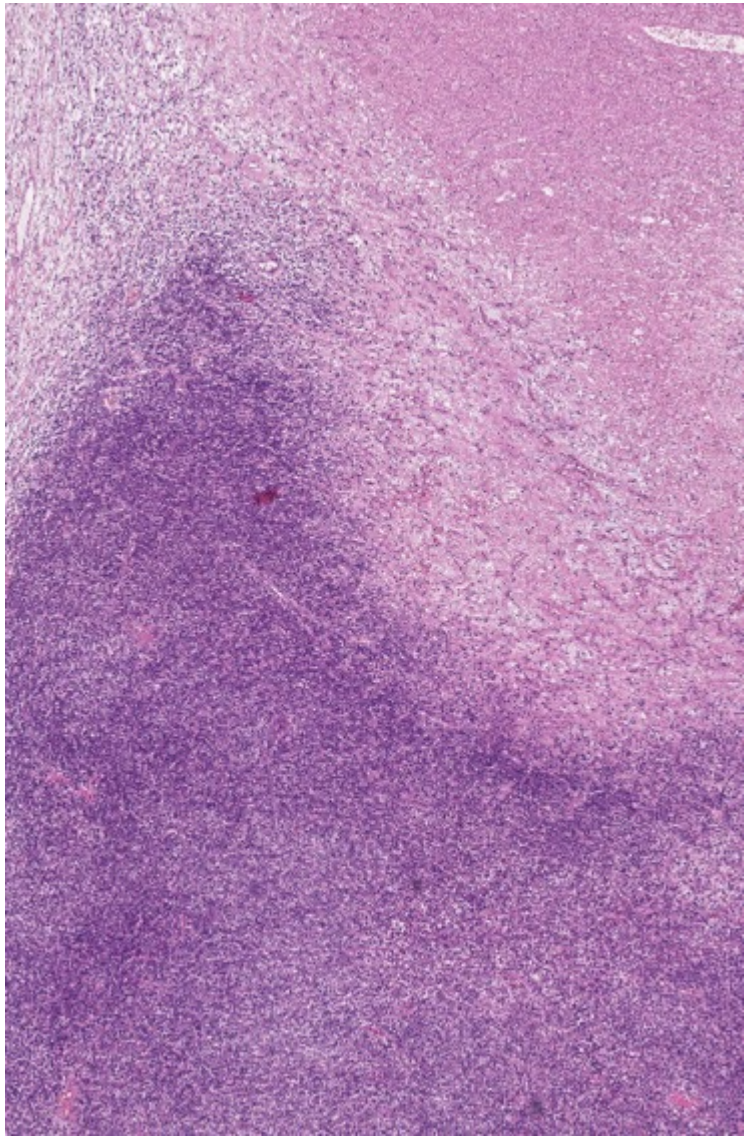

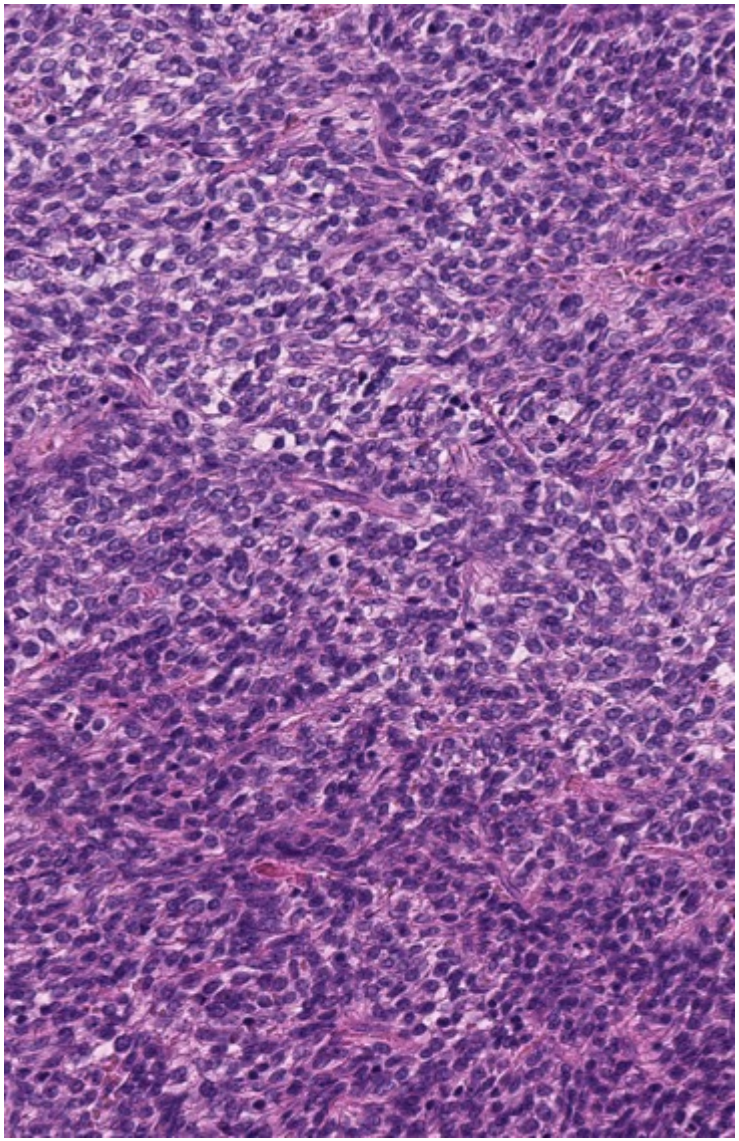

Maligní chování? (asi 10 %)

- **4 a více mit/10HPF**
- Nekrózy
- Zvýšená celularita
- Infiltrativní okraje, velikost, buněčné atypie

Málo buněčné partie SFT

Fibromatóza (desmoid)

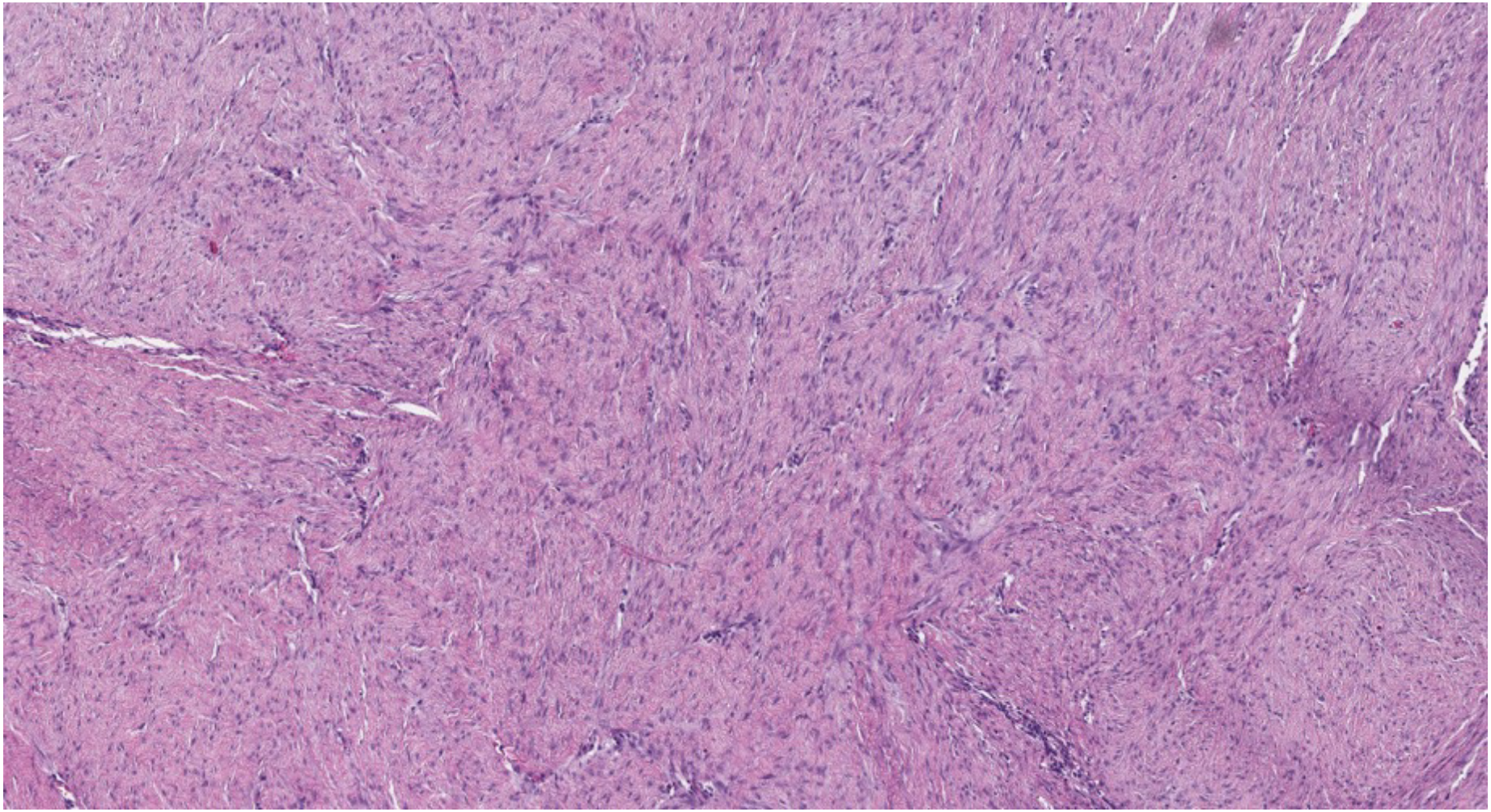

Buněčnaté partie SFT, parožnaté cévy

Synoviální sarkom

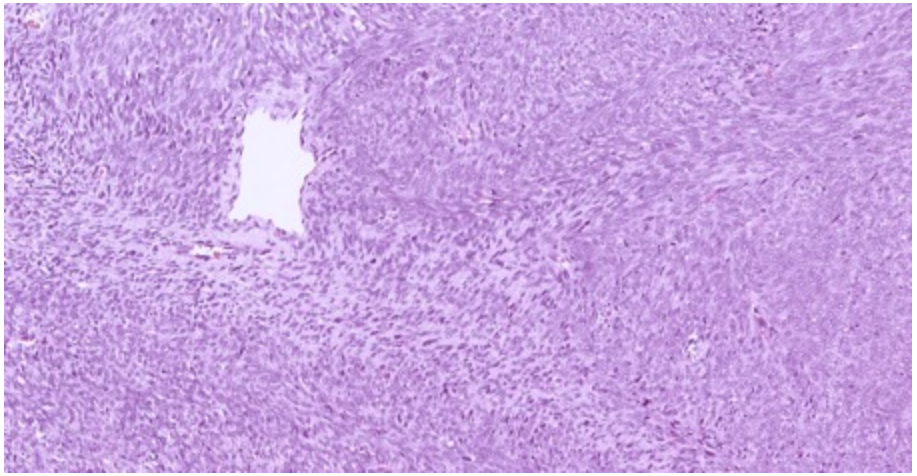

Sarkomatoidní mezoteliom

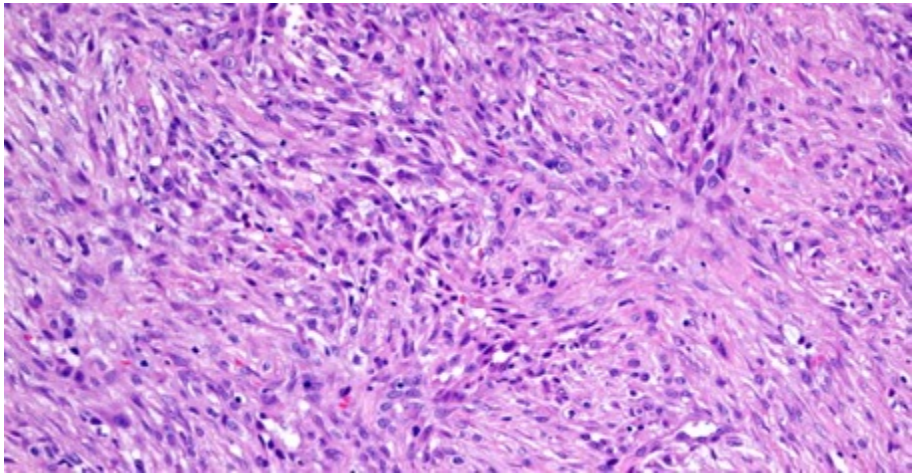

MPNST

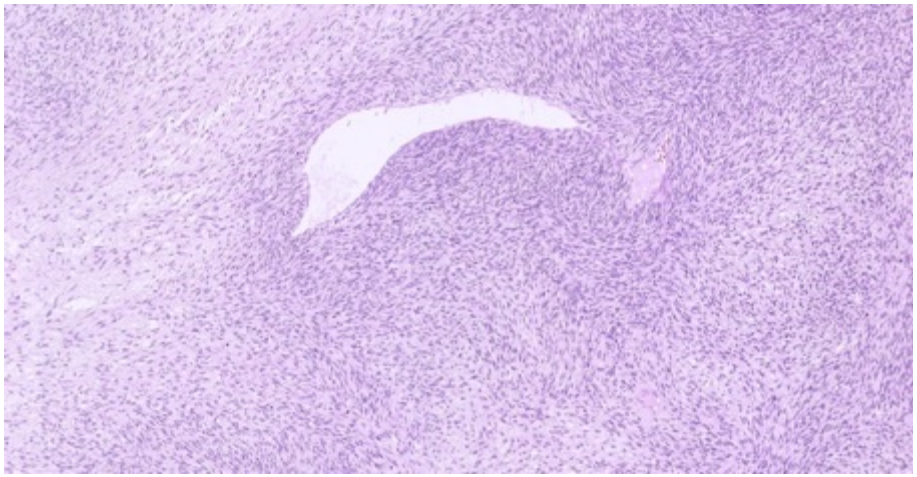

Thymom typ A

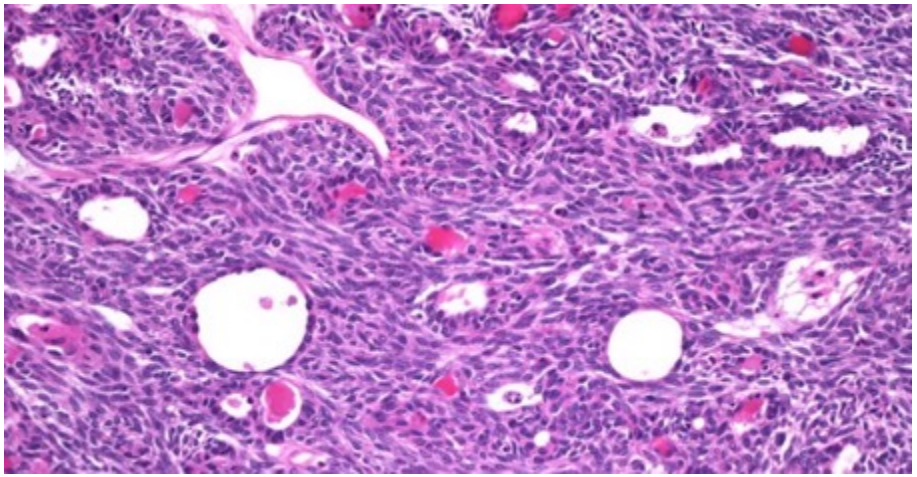

Lipomatózní diferenciace

Vřetenobuněčný lipom

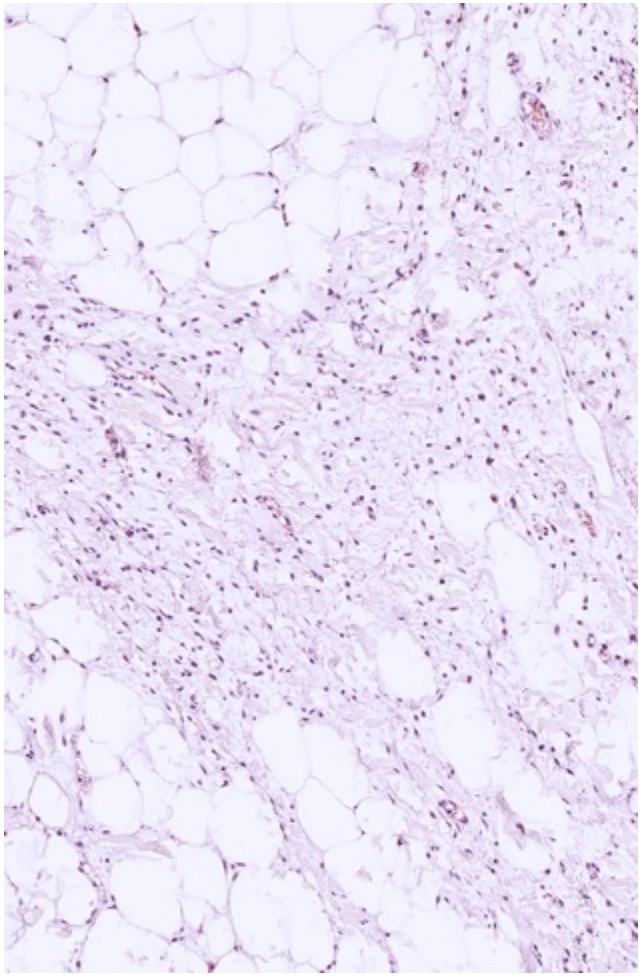

Dobře dif. LS (ALT)

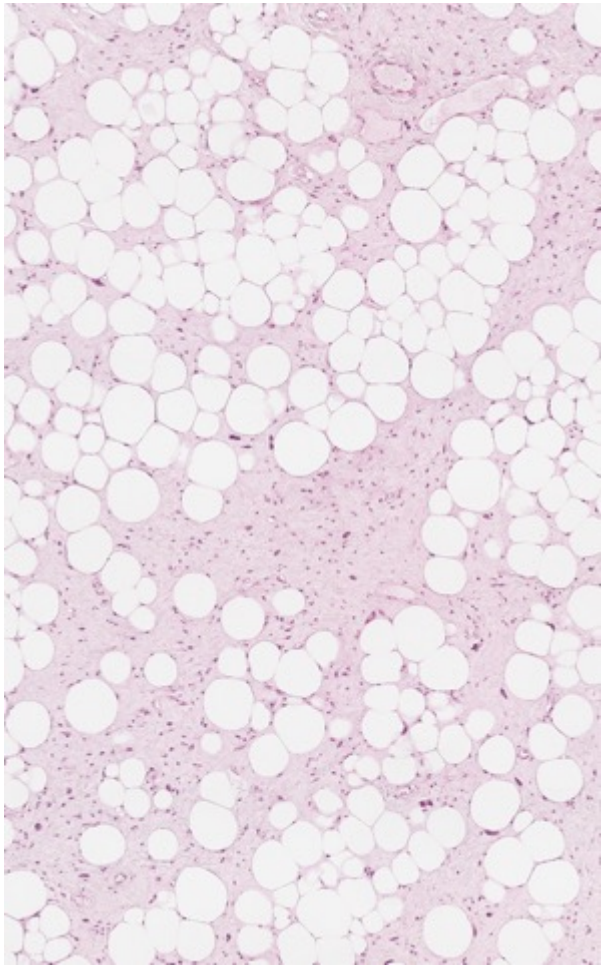

Dediferencovaný LS

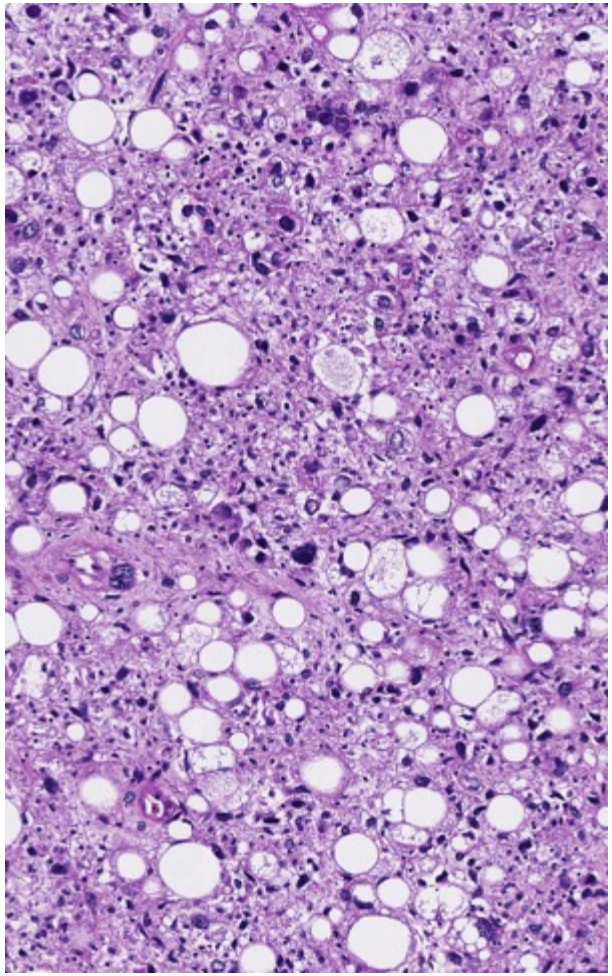

Myxoidní partie

LG fibromyxoidní sarkom

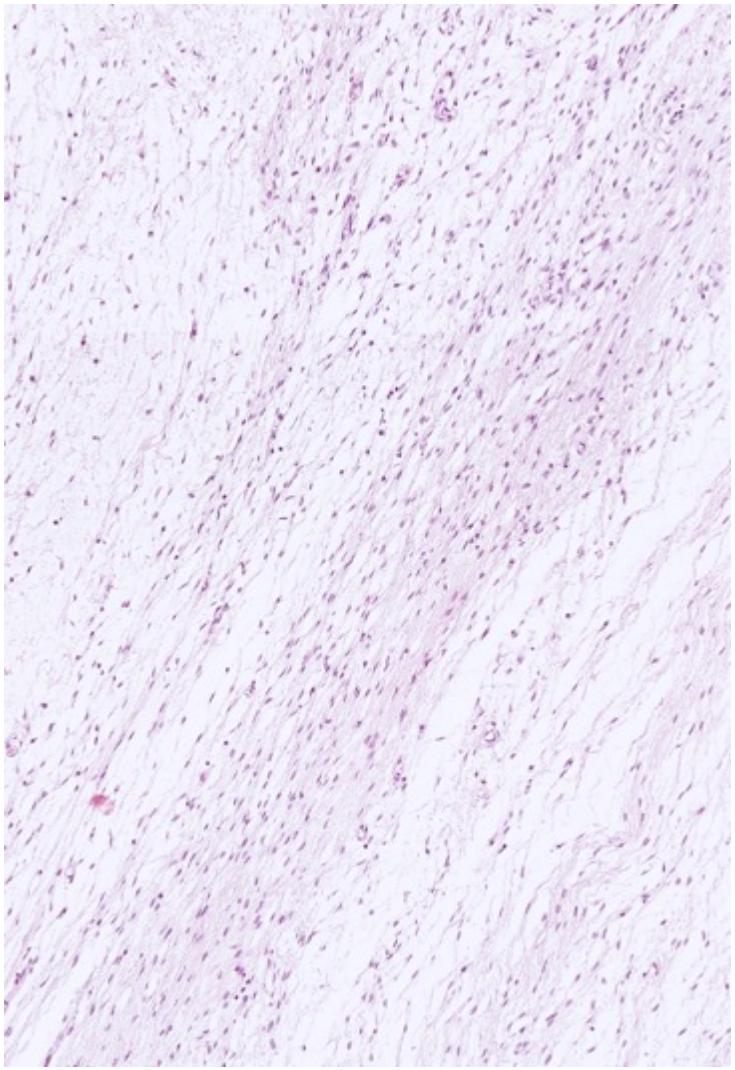

Myxoidní liposarkom

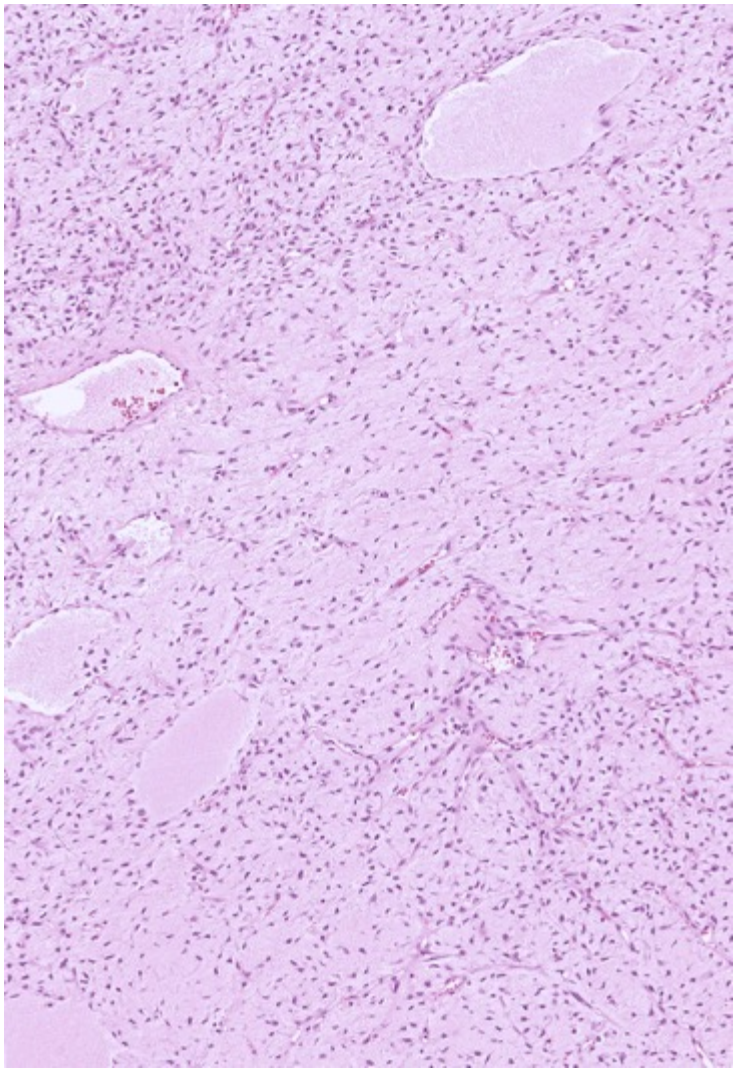

Vybrané IHCH markery

	STAT6	MDM2/ CDK4	MUC4	DOG1	TLE1	Beta-catenin
SFT	+	-	-	-	-/+	-/+
GIST	-	-	-	+	-	-
Syn. sarkom	-	-	-	-	+	-
LGFMS	-	-	+	-	-	-
WD/d. LS	-/+	+	-	-	-	-
Fibromatóza	-	-	-	-	-	+

Převzato a upraveno z: https://www.uptodate.com/contents/solitary-fibrous-tumor