22. Seminář mladých patologů

22. – 23. 10. 2021

Litomyšl

Případ č. 3

Lukáš Krbal

případ č. 3
Klinická data a makropopis

- Žena 60 let
- Náhlá příhoda břišní, hemoperitoneum
- Tumor levého ovaria

- Materiál k vyšetření:

  Vícečetné solidní fragmenty ovaria celkového rozměru 110 x 100 x 40 mm

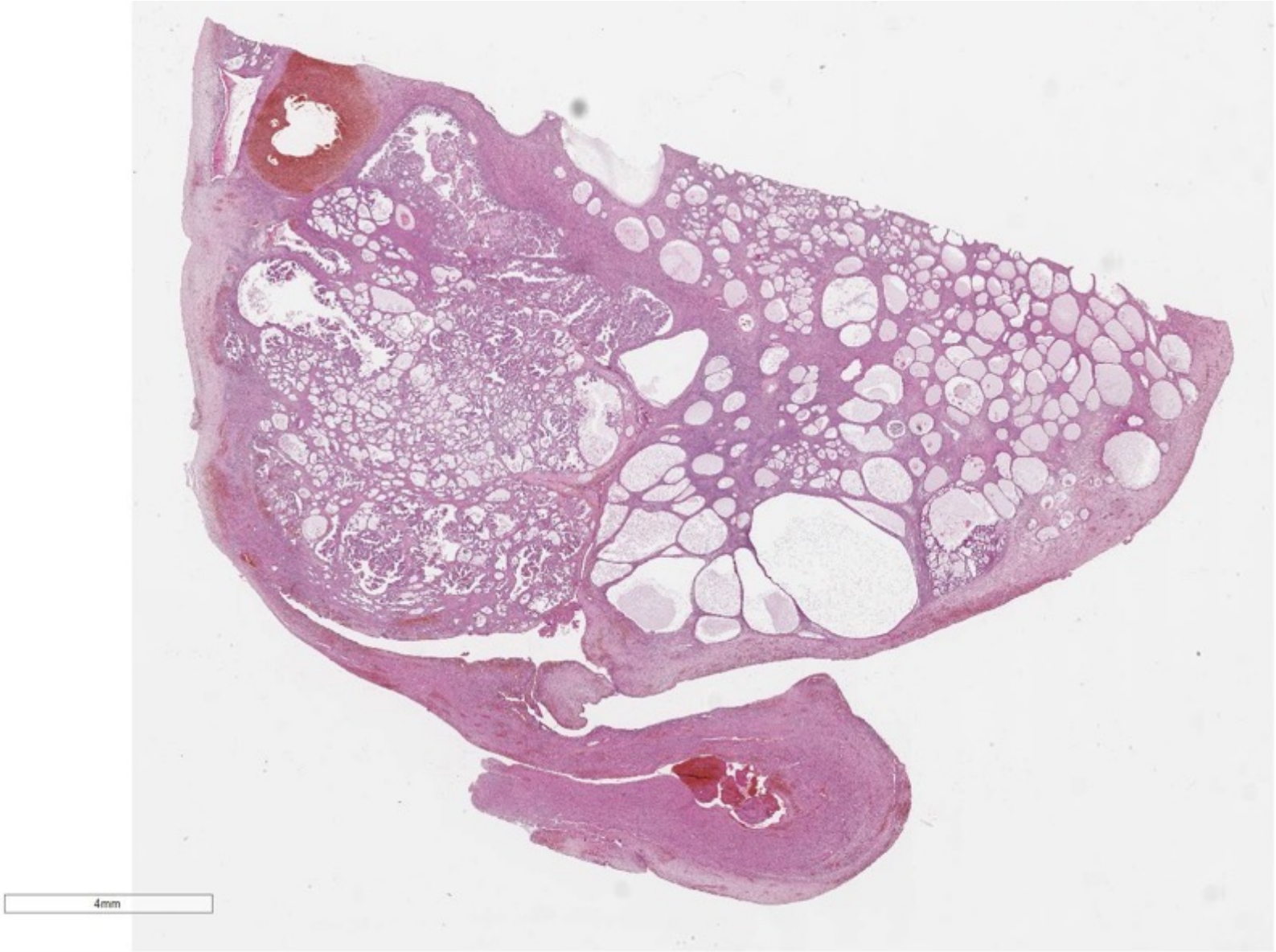
4mm

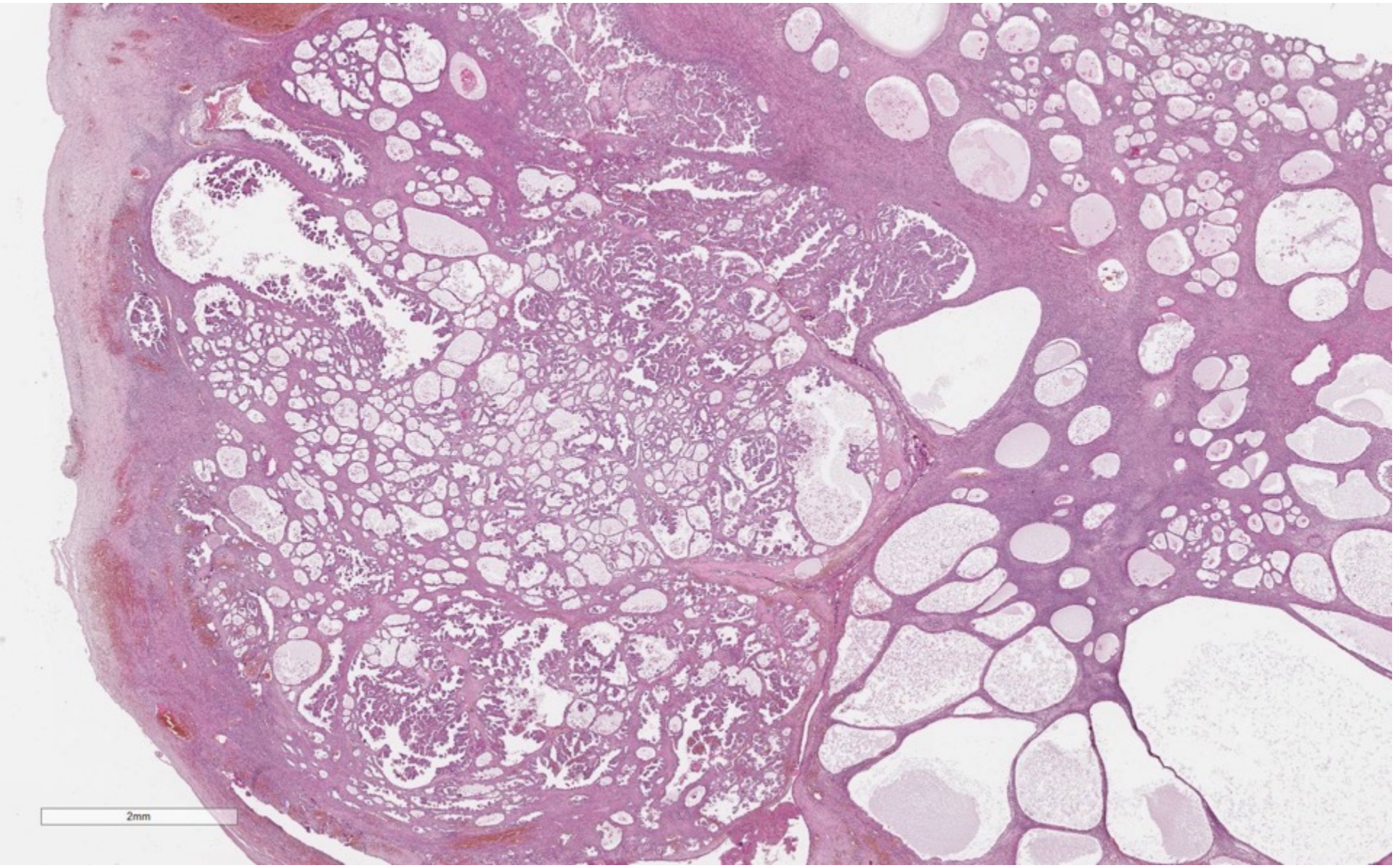
2mm

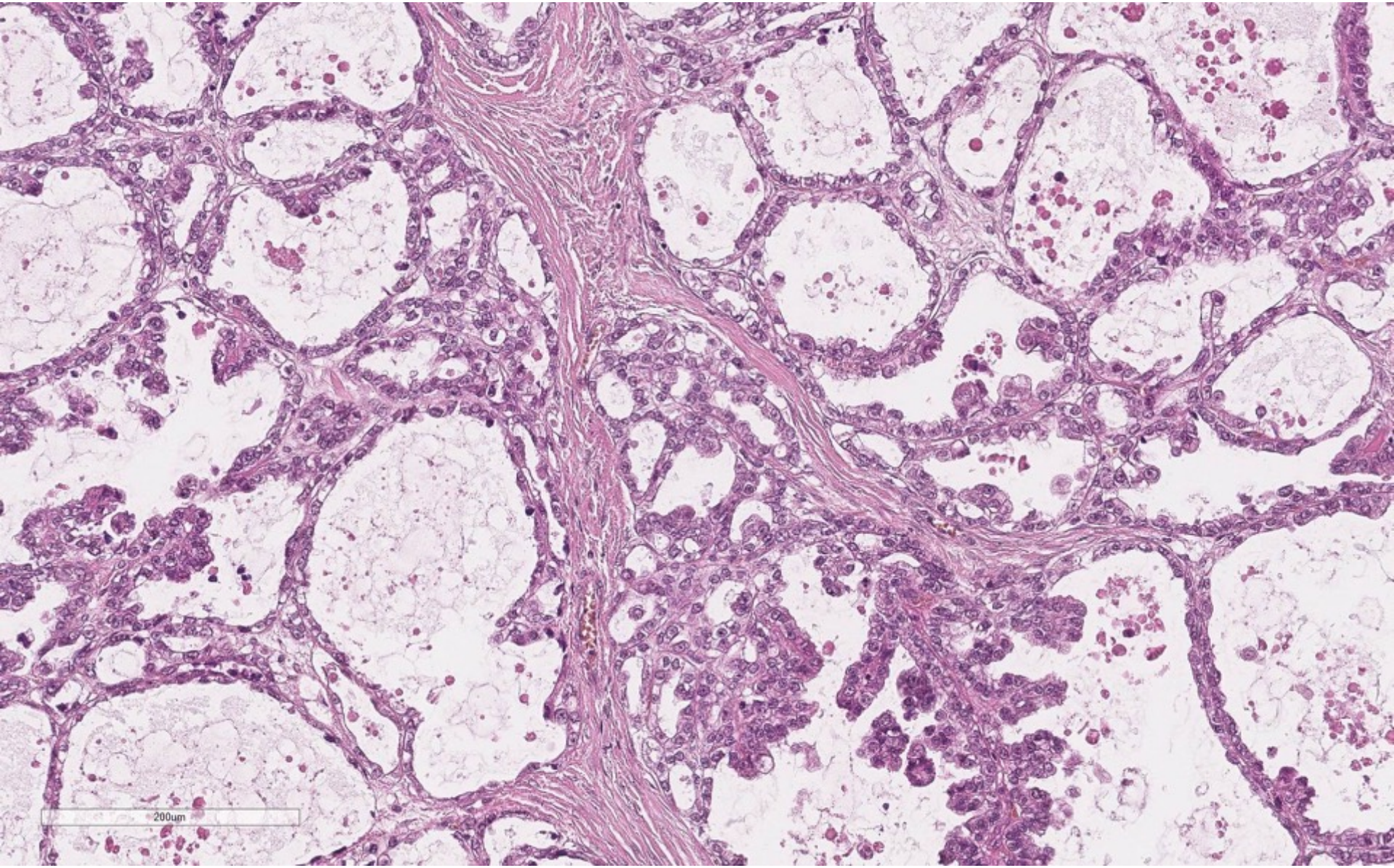
200um

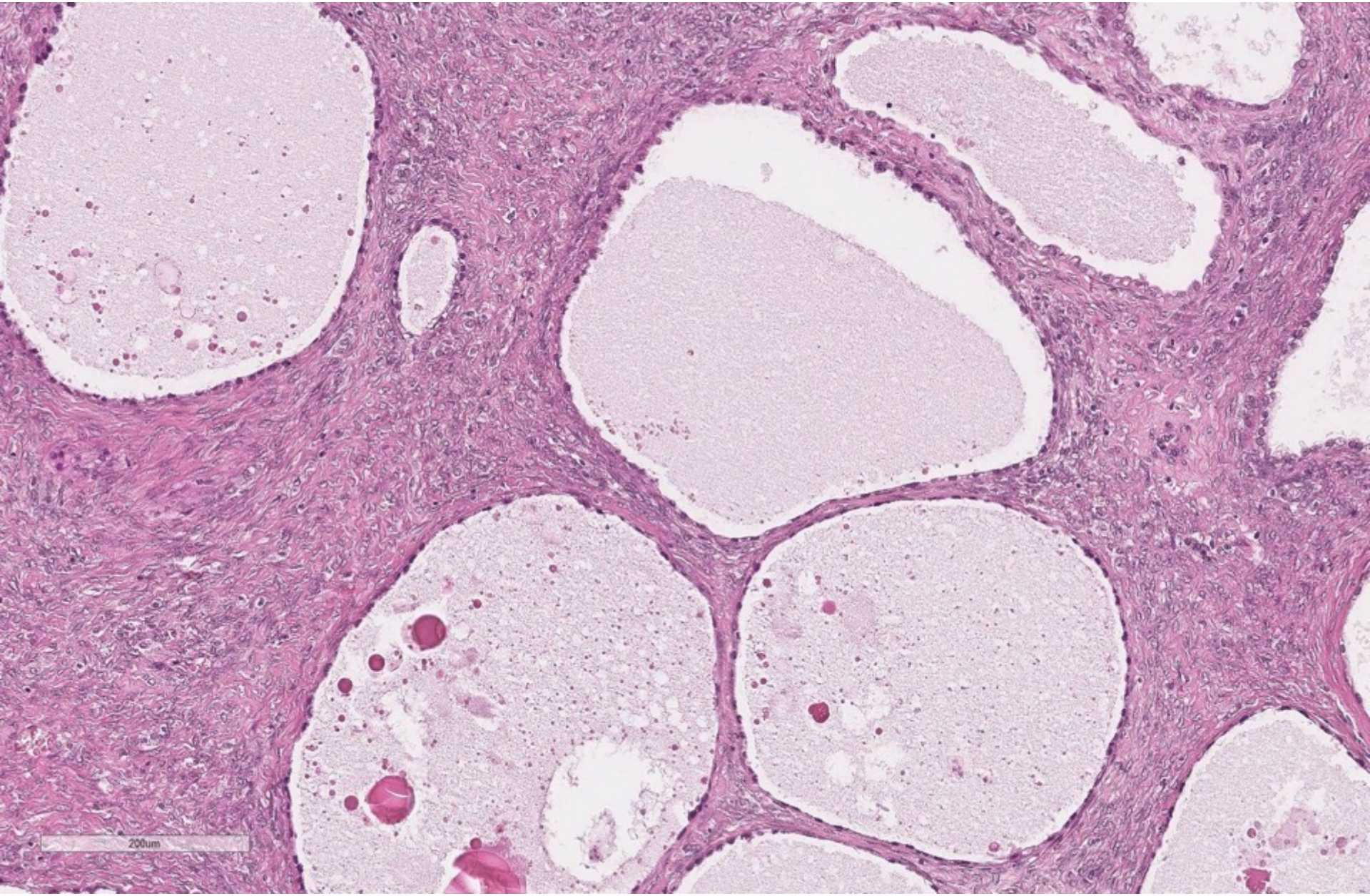
200um

HNF1beta

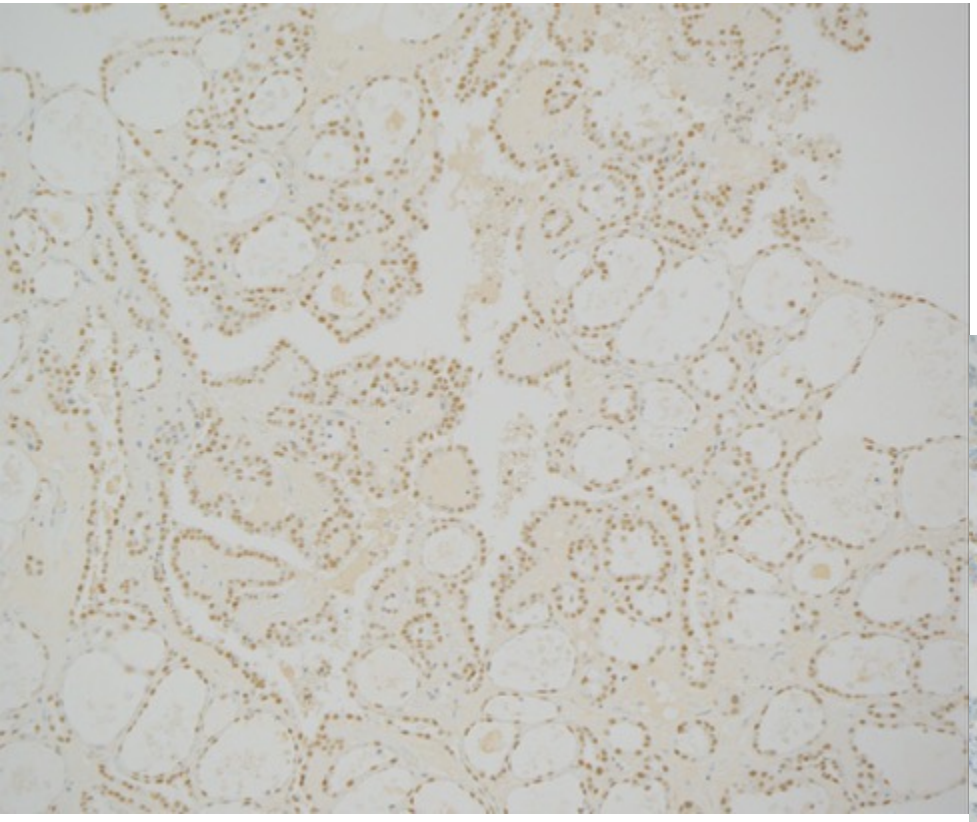

Napsin

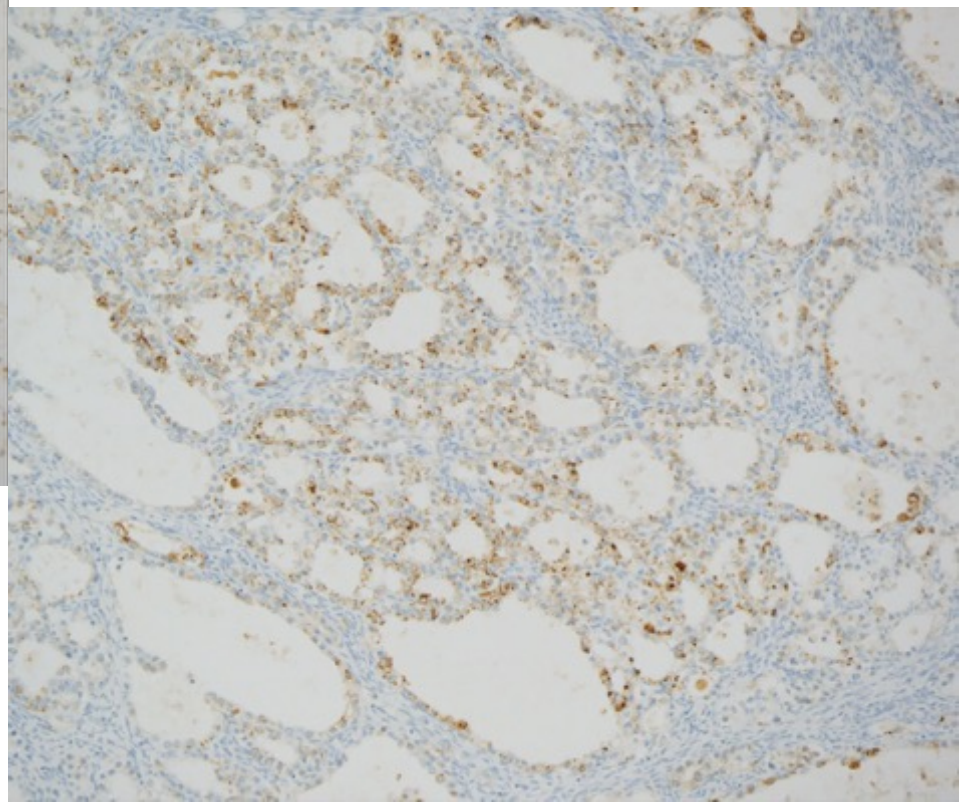

případ č. 3
Diagnóza

Světlobuněčný karcinom ovaria vznikající v terénu světlobuněčného borderline tumoru a endometriózy

případ č. 3
Komentář

- 10 % ovariálních karcinomů
- Průměrný věk 55 let
- Endometrióza, Lynchův syndrom
- Paraneoplastické projevy (hyperkalcémie, trombembolismus, uveální melanocytární proliferace)
- Molekulární genetika:

  ARID1A, PIK3CA (45 %)

  TERT promotor, KRAS, MMR, PTEN (10 %)

Patogeneze

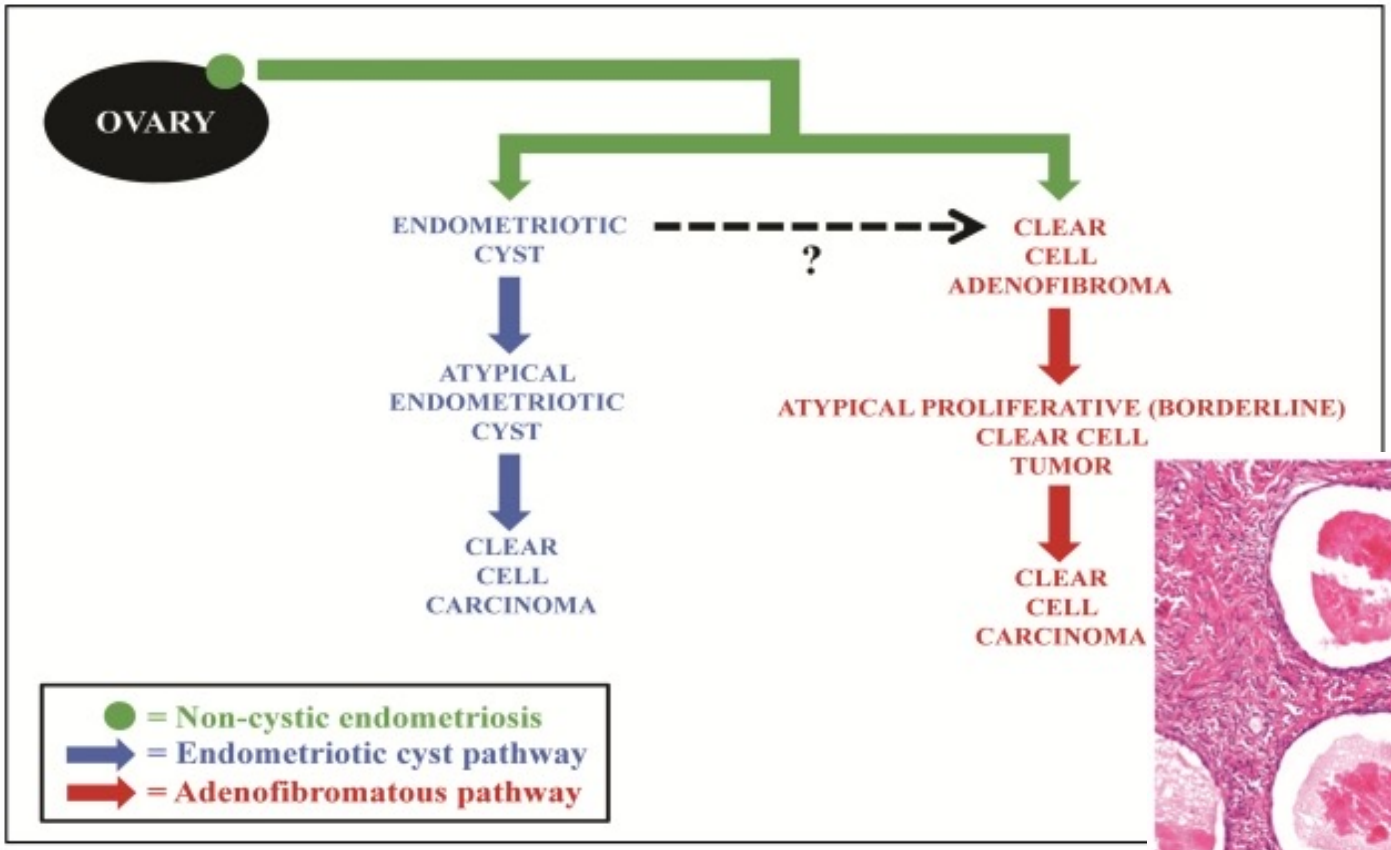

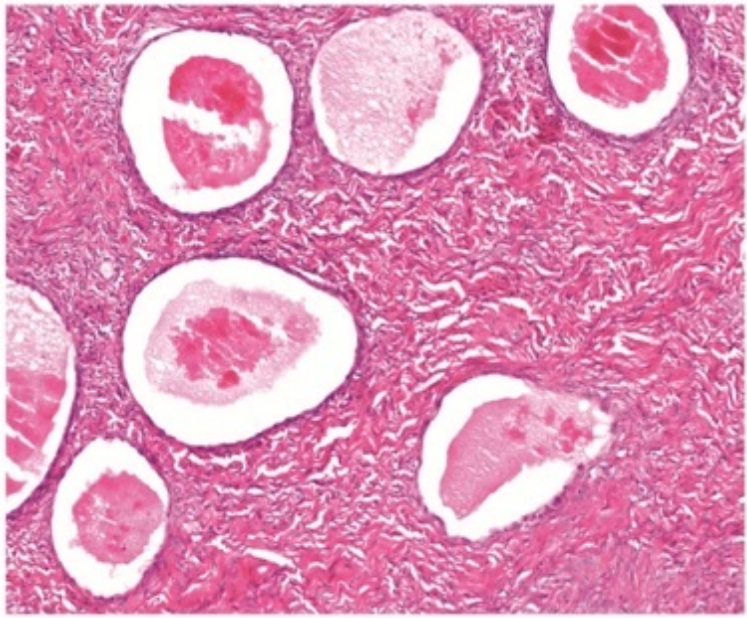

Zhao C, Wu LS, Barner R. Pathogenesis of ovarian clear cell adenofibroma, atypical proliferative (borderline) tumor, and carcinoma: clinicopathologic features of tumors with endometriosis or adenofibromatous components support two related pathways of tumor development. J Cancer. 2011 Feb 21;2:94-106. doi: 10.7150/jca.2.94. PMID: 21479128; PMCID: PMC3072615.

případ č. 3
Dif Dg

Serózní karcinom se světlobuněčnými rysy	WT1+ ER+ HNF1β- napsin A-
Endometroidní karcinom se světlobuněčnými rysy	ER+ PR+ HNF1β- napsin A-
Dysgerminom, Yolk sac tumor	SALL4+ CK7-
Metastatický světlobuněčný renální karcinom	RCC+ CD10+ CK7- ER- PR- AMACR- napsin A-