22. Seminář mladých patologů

22. – 23. 10. 2021

Litomyšl

případ č. 1
Klinické údaje & Makropopis

- žena, 65 let
- akutně přijata pro levostrannou hemiparézu a vertigo
- CT + MRI: ložisko 30 x 26 x 24 mm frontálně vpravo
- rozpadající se částice do průměru 30 mm

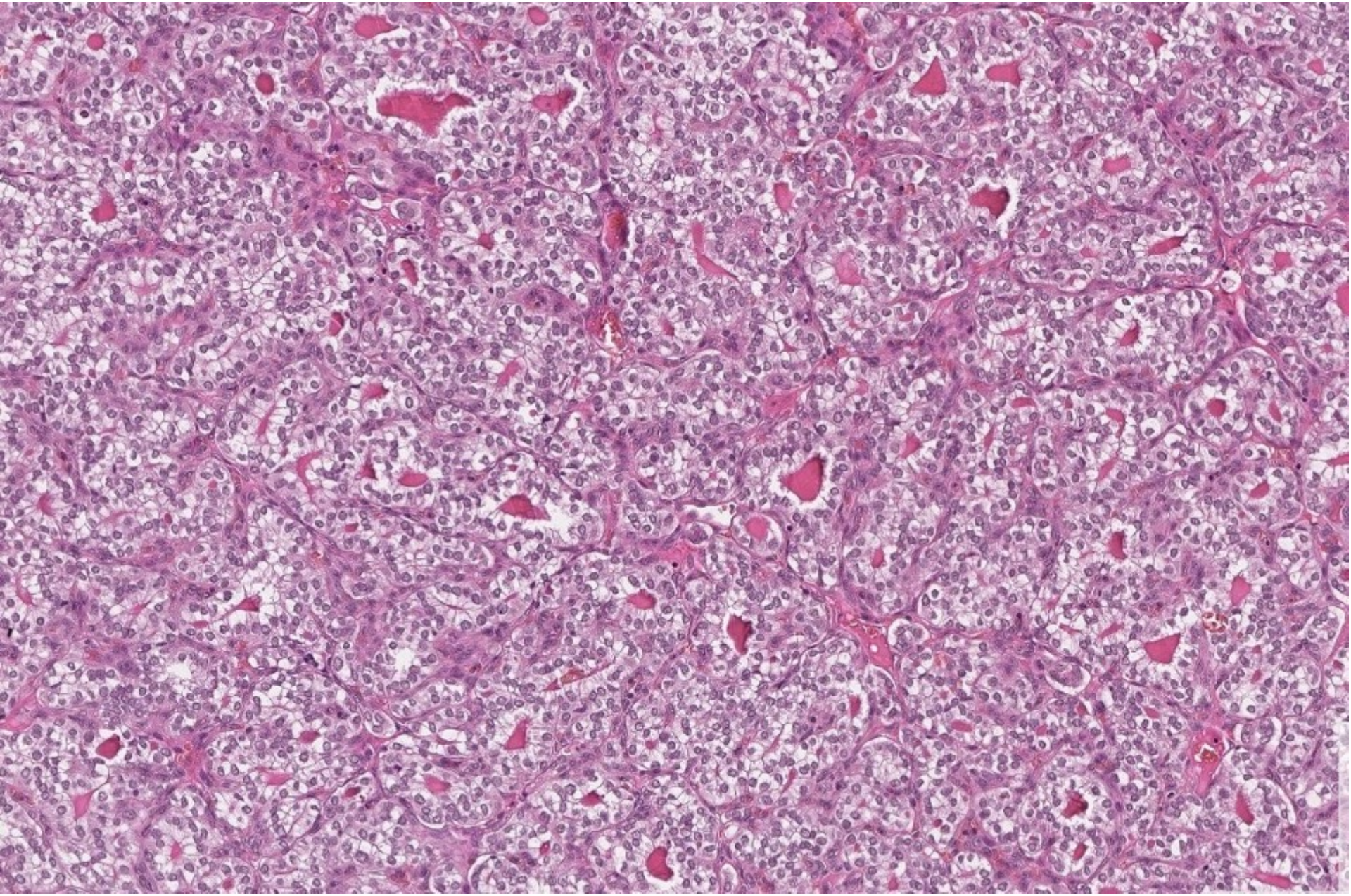

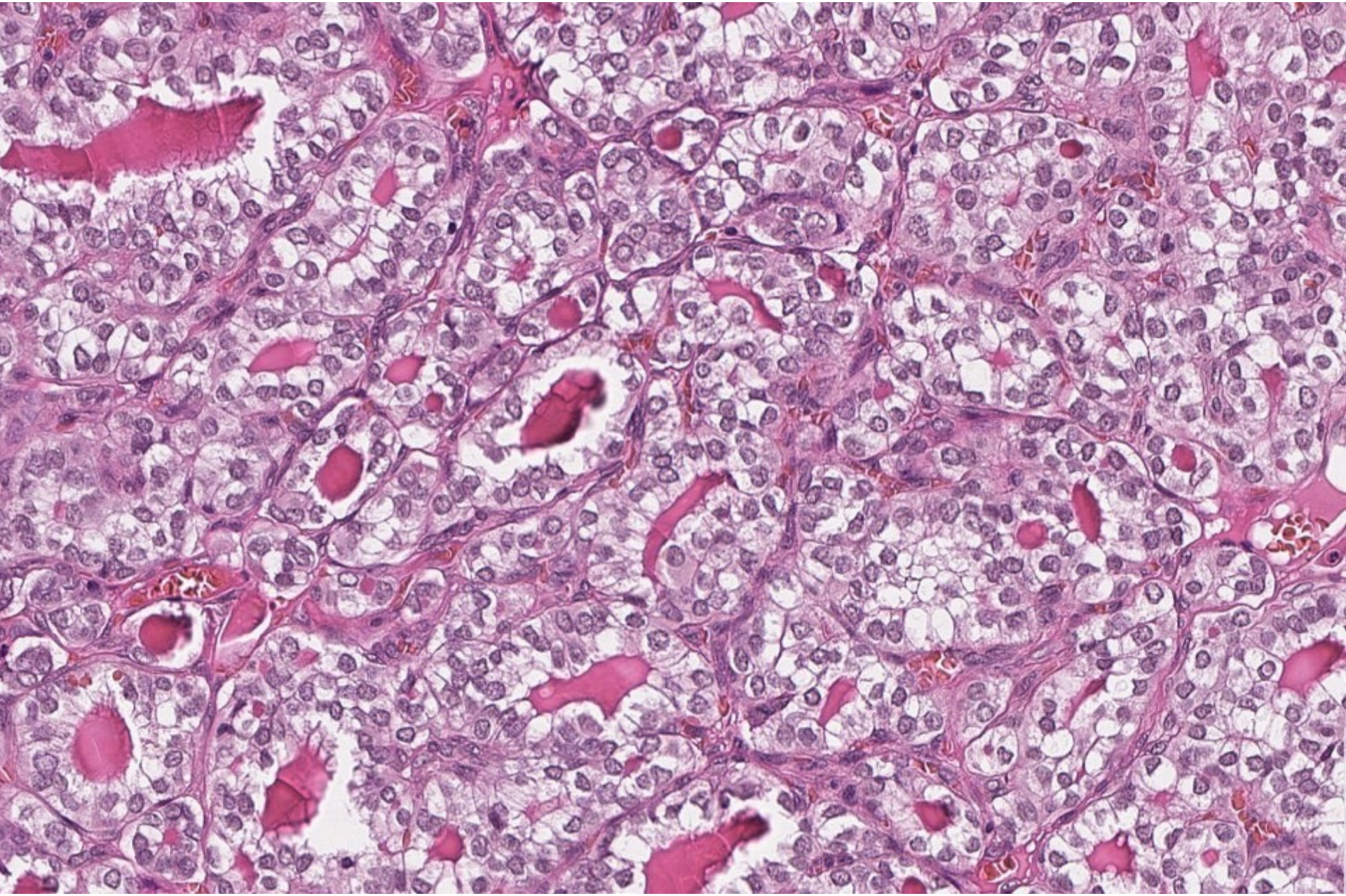

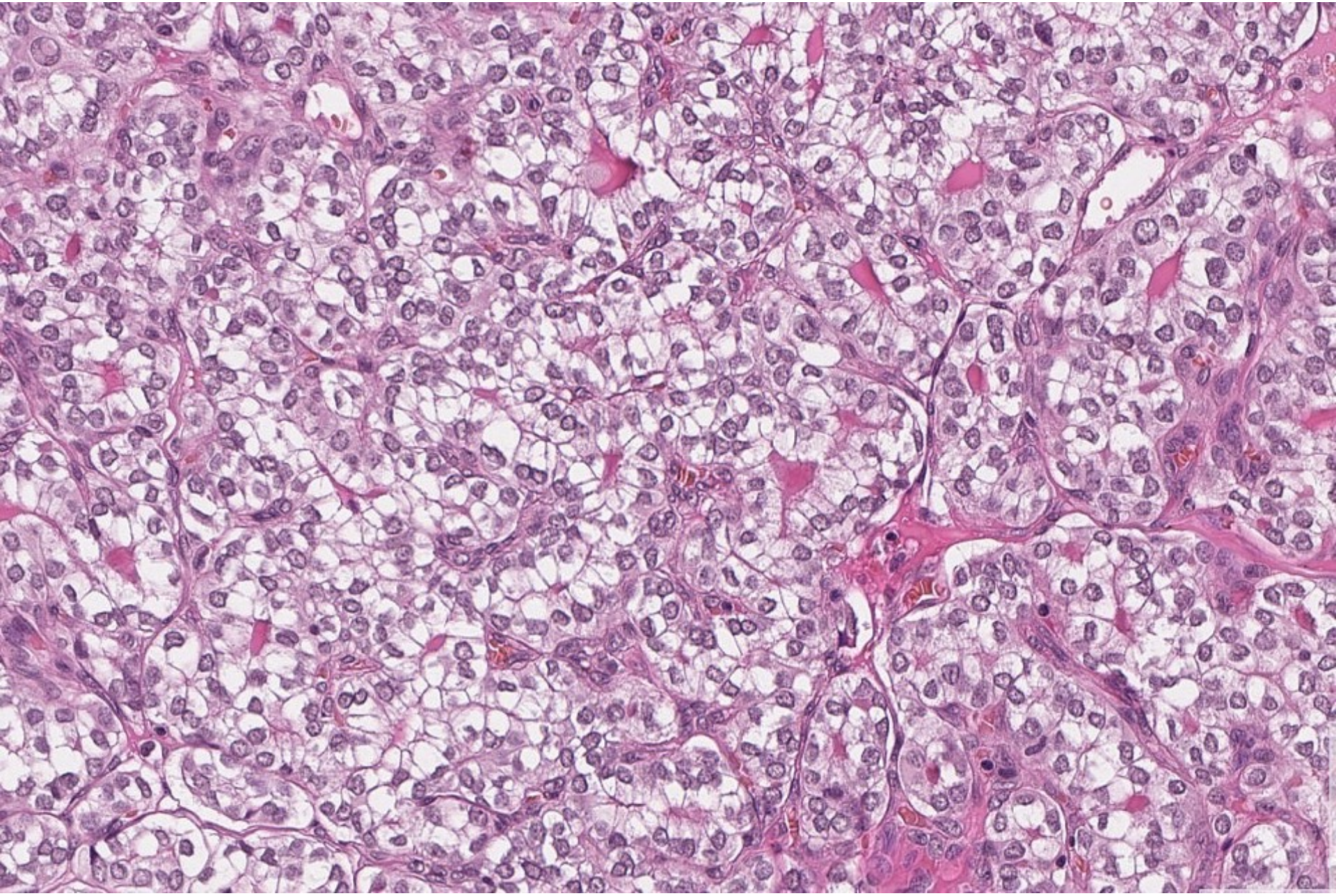

TTF1

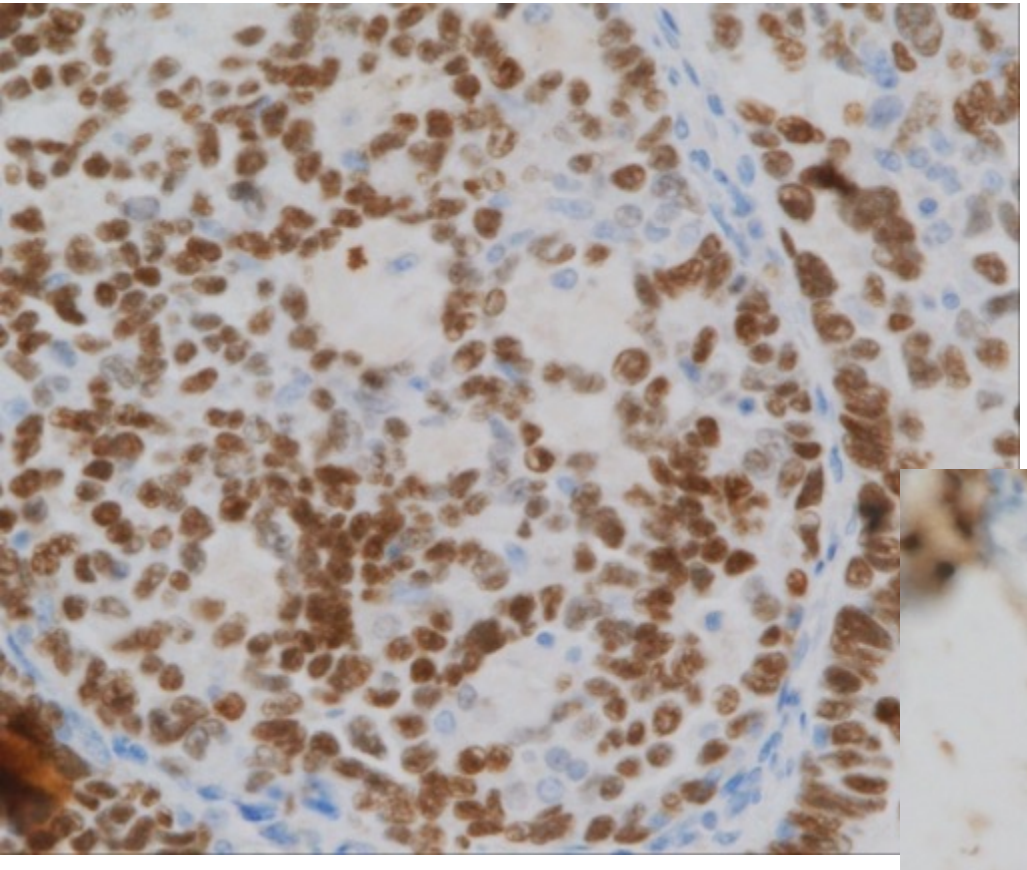

PAX8

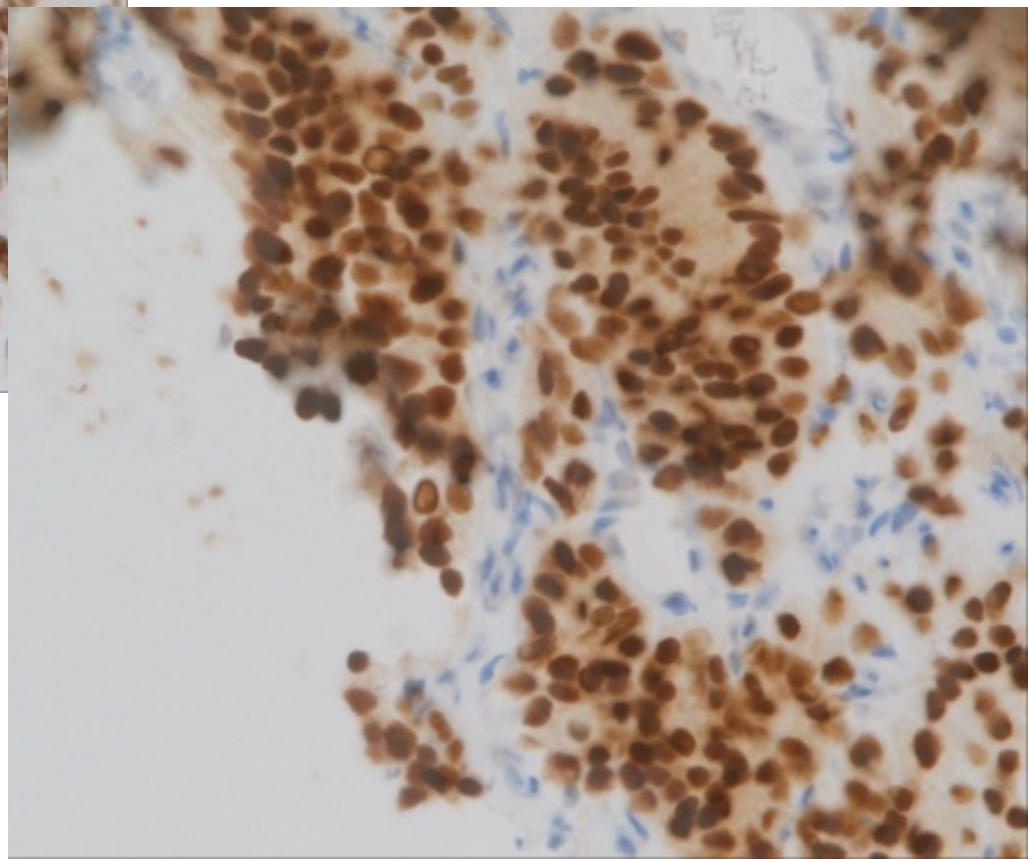

TGL

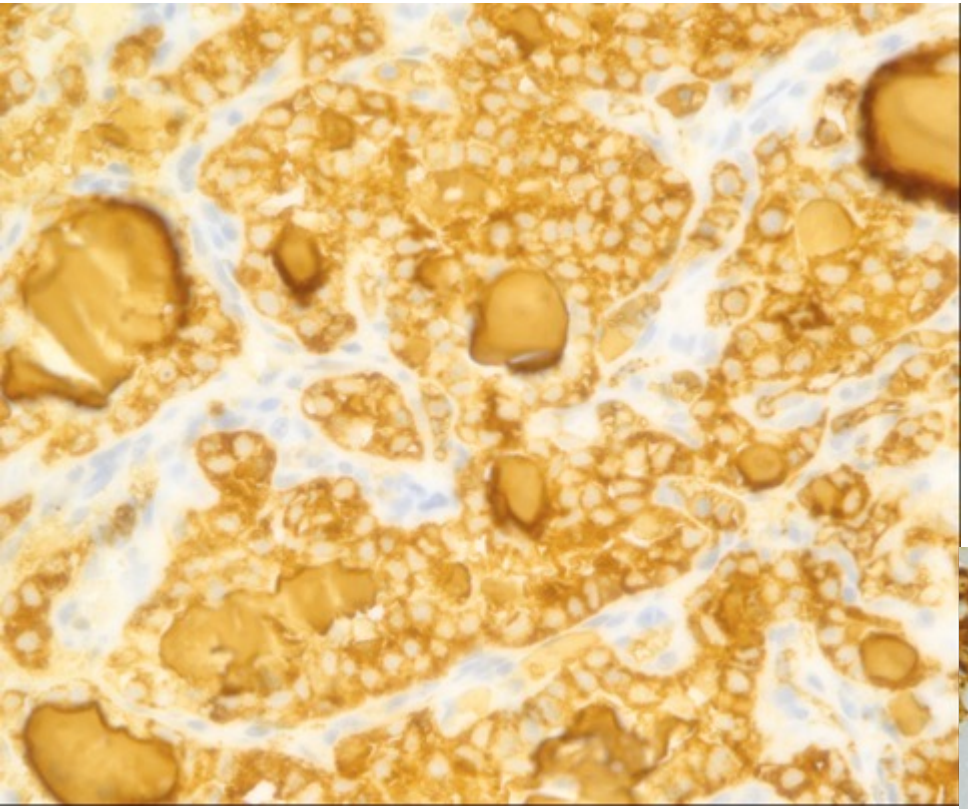

GFAP

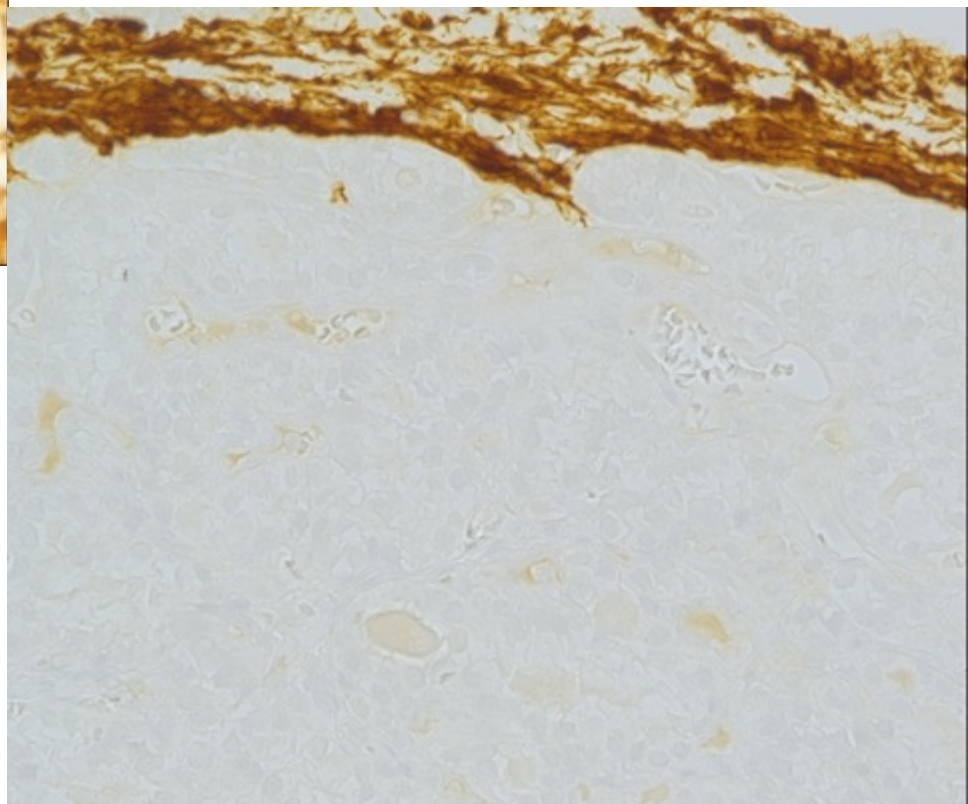

případ č. 1
Diagnóza

Metastáza papilokarcinomu ŠŽ

(folikulární varianta)

případ č. 1
Diskuze

papilární karcinom ŠŽ

- nejčastější typ (65 – 93 %)
- věk 20 – 74 let (medián 50 let)
- M : Ž = 1 : 3 (nepoměr klesá s věkem)
- RF expozice ionizujícímu záření
- mnoho variant (klasická, opouzdřená, folikulární, difúzní sklerózující, tall cell, columnar cell, kribriformně morulární, vřetenobuněčná, světlobuněčná, onkocytární, Warthin-like…)

případ č. 1
Diskuze

- incidence v ČR (na 100 tis. obyvatel):
  3,34 (r. 1996) → 8,01 (r. 2016)
- mortalita v ČR (na 100 tis. obyvatel):
  0,6 (r. 1996) → 0,32 (r. 2016)
- prognóza: 96 % (5leté přežití) , 93 % (10leté přežití), > 90 % (20leté přežití)
- celková mortalita PC: 1 – 6,5 %
- meta: lymfogenní časté (regionální LU), hematogenní vzácné (plíce), meta CNS velmi vzácné (0,15 – 1,3 %)

dif dg
bez anamnézy X s anamnézou

případ č. 1
Dif Dg

1) Metastázy

- RCC
- Světlobuněčné varianty karcinomů
- LG NET
- Germinální tumory (yolk sac)
- PECom

2) Primární tumory CNS

- Papilom plexus chorioideus
- Germinální tumory (yolk sac)